

**NEUROSONOLOGY  
AND CEREBRAL  
HEMODYNAMICS**

*Official Journal of the Bulgarian Society  
of Neurosonology  
and Cerebral Hemodynamics*



**НЕВРОСОНОЛОГИЯ  
И МОЗЪЧНА  
ХЕМОДИНАМИКА**

*Издание на Българската асоциация  
по невросонология  
и мозъчна хемодинамика*

**SECOND  
NATIONAL  
CONGRESS**  
with International  
Participation



**ВТОРИ  
НАЦИОНАЛЕН  
КОНГРЕС**  
с международно  
участие

September 30 – October 2, 2016  
Sofia, Bulgaria

**Programme  
and Abstracts**

**Програма  
и резюмета**

<b>Editor-in-Chief</b>	<b>Главен редактор</b>
Ekaterina Titianova (Sofia)	Екатерина Титянова (София)
<b>Co-Editors</b>	<b>Съредактори</b>
Irena Velcheva (Sofia)	Ирена Велчева (София)
Emilia Christova (Sofia)	Емилия Христова (София)
<b>Honorary Editor</b>	<b>Почетен редактор</b>
Ivan Georgiev (Sofia)	Иван Георгиев (София)
<b>Secretary</b>	<b>Секретар</b>
Boyko Stamenov (Pleven)	Бойко Стаменов (Плевен)
<b>Editorial Advisory Board</b>	<b>Редакционен съвет</b>
S. Andonova (Varna)	С. Андонова (Варна)
K. Guirov (Sofia)	К. Гиров (София)
L. Grozdinski (Sofia)	Л. Гроздински (София)
S. Karakuneva (Sofia)	С. Каракънева (София)
D. Lubenova (Sofia)	Д. Любенова (София)
I. Petrov (Sofia)	И. Петров (София)
N. Petrov (Sofia)	Н. Петров (София)
Iv. Petrov (Shumen)	Ив. Петров (Шумен)
K. Ramshev (Sofia)	К. Рамшев (София)
Z. Stoyneva (Sofia)	З. Стойнева (София)
I. Tournev (Sofia)	И. Търнев (София)
S. Cherninkova (Sofia)	С. Чернинкова (София)
<b>Croatian Neurosonology</b>	<b>Хърватска невросонология</b>
<b>Guest Editor</b>	<b>Гост-редактор</b>
V. Demarin (Croatia)	В. Демарин (Хърватия)
<b>Georgian Neurosonology</b>	<b>Грузинска невросонология</b>
<b>Guest Editor</b>	<b>Гост-редактор</b>
M. Alpaidze (Georgia)	М. Алпаидзе (Грузия)
<b>Serbian Neurosonology</b>	<b>Сръбска невросонология</b>
<b>Guest Editors</b>	<b>Гост-редактори</b>
N. Sternic (Serbia)	Н. Стернич (Сърбия)
M. Mijajlovic (Serbia)	М. Михайлович (Сърбия)
<b>International Advisory Board</b>	<b>Международна колегия</b>
Rune Aaslid (Bern, Switzerland)	Рюн Аслид (Берн, Швейцария)
Eva Bartels (Munich, Germany)	Ева Бартелс (Мюнхен, Германия)
Natan M. Bornstein (Tel Aviv, Israel)	Натан М. Борнщайн (Тел Авив, Израел)
László Csiba (Debrecen, Hungary)	Ласло Циба (Дебрецен, Унгария)
Vida Demarin (Zagreb, Croatia)	Вида Демарин (Загреб, Хърватия)
Manfred Kaps (Giessen, Germany)	Манфред Капс (Гисен, Германия)
Kurt Niederkorn (Graz, Austria)	Курт Нидеркорн (Грац, Австрия)
E. Bernd Ringelstein (Münster, Germany)	Е. Бернд Рингелщайн (Мюнстер, Германия)
G.-M. Von Reutern (Bad Nauheim, Germany)	Г.-М. фон Ройтерн (Бад, Германия)
David Russell (Oslo, Norway)	Дейвид Ръсел (Осло, Норвегия)
Mario Siebler (Essen, Germany)	Марио Зиблер (Есен, Германия)
Ina Tarkka (Kuopio, Finland)	Ина Тарка (Куопио, Финландия)
Teresa Corona Vazquez (Mexico DF, Mexico)	Тереза Корона Васкес (Мексико сити, Мексико)
<b>Technical Secretary</b>	<b>Технически секретар</b>
R. Dimova (Sofia)	Р. Димова (София)

# NEUROSONOLOGY AND CEREBRAL HEMODYNAMICS

Official Journal of the Bulgarian Society  
of Neurosonology  
and Cerebral Hemodynamics



Volume 12, 2016, Number 2

## Contents

<b>REVIEW ARTICLES</b>	
High Intensity Focused Ultrasound in Neurology <b>P. Karazapryanov, E. Titianova</b>	<b>61</b>
<b>CROATIAN NEUROSONOLOGY</b>	
Ultrasound Characteristics of Vertebral Arteries in Men and Women <b>S. Morovic, T. Skaric Juric, V. Demarin</b>	<b>73</b>
<b>GEORGIAN NEUROSONOLOGY</b>	
The Role of Duplex Sonography in Posterior Circulation Disorders <b>M. Alpaidze</b>	<b>81</b>
<b>SERBIAN NEUROSONOLOGY</b>	
Bilateral Superior Ophthalmic Vein Thrombosis: A Rare Entity <b>V. Aleksic, N. Aleksic, M. Spaic, N. Zivkovic, A. Zivkovic, V. Libek, A. Strugar, I. Blazic, S. Nedeljkovic, N. Janeski, M. Matkovic, V. Milacic, M. Stanic</b>	<b>93</b>
<b>NEW BOOKS</b>	
Hemiparetic gait after stroke. Modern research and neurorehabilitation methods	<b>101</b>
<b>THANK YOU, DOCTOR!</b>	<b>104</b>
<b>SECOND NATIONAL CONGRESS</b> of the Bulgarian Society of Neurosonology and Cerebral Hemodynamics with International Participations	<b>105</b>
<i>Programme</i>	<b>109</b>
<i>Poster Sessions</i>	<b>115</b>
<i>Abstracts</i>	<b>116</b>
<b>INFORMATIONS</b>	
21 <sup>st</sup> Meeting of the European Society of Neurosonology and Cerebral Hemodynamics <b>Ts. Dimitrova</b>	<b>125</b>
<b>IN MEMORIAM</b>	
Dr. Lilia Daskalova–Curzi	<b>127</b>
Prof. Nikola Karakanev	<b>129</b>
<b>Instructions for authors</b>	<b>130</b>

# НЕВРОСОНОЛОГИЯ И МОЗЪЧНА ХЕМОДИНАМИКА

Издание на Българската асоциация  
по невросонология  
и мозъчна хемодинамика

Том 12, 2016, Брой 2

## Съдържание

<b>НАУЧНИ ОБЗОРИ</b>	
Високоинтензивен фокусиран ултразвук в неврологията <b>П. Каразапряннов, Е. Титянова</b>	
<b>ХЪРВАТСКА НЕВРОСОНОЛОГИЯ</b>	
Ултразвукови характеристики на вертебралните артерии при мъже и жени <b>С. Морович, Т. Скарнич Юрич, В. Демарин</b>	
<b>ГРУЗИНСКА НЕВРОСОНОЛОГИЯ</b>	
Ролята на дуплекс сонографията при нарушения на задната мозъчна циркулация <b>М. Алпаидзе</b>	
<b>СРЪБСКА НЕВРОСОНОЛОГИЯ</b>	
Двустранна тромбоза на горната офталмична вена: рядък клиничен случай <b>В. Алексич, Н. Алексич, М. Спаич, Н. Живкович, А. Живкович, В. Ливек, А. Щругар, И. Блажич, С. Неделкович, Н. Янески, М. Маткович, В. Милачич, М. Станич</b>	
<b>НОВИ КНИГИ</b>	
Хемипаретична походка след мозъчен инсулт. Съвременни методи на изследване и неврорехабилитация	
<b>БЛАГОДАРЯ ТИ, ДОКТОРЕ!</b>	
<b>ВТОРИ НАЦИОНАЛЕН КОНГРЕС</b> на Българската асоциация по невросонология и мозъчна хемодинамика с международно участие	
<i>Програма</i>	
<i>Постерни сесии</i>	
<i>Резюмета</i>	
<b>ИНФОРМАЦИИ</b>	
21 <sup>ва</sup> среща на Европейското дружество по невросонология и мозъчна хемодинамика <b>Цв. Димитрова</b>	
<b>IN MEMORIAM</b>	
Др. Лилия Даскалова–Кюрзи	
Проф. Никола Каракънев	
<b>Инструкция към авторите</b>	

On 13.07.2016, the Journal  
“Neurosonology and Cerebral  
Hemodynamics” was accredited  
with 5 credits, category D  
by the Bulgarian Medical Association.

На 13.07.2016 г. списанието  
„Невросонология и мозъчна  
хемодинамика“ беше акредитирано  
от Българския лекарски съюз  
с 5 кредитни точки, категория Д.



---

**©Neurosonology  
and Cerebral Hemodynamics**  
*Official Journal of the Bulgarian Society  
of Neurosonology and  
Cerebral Hemodynamics*

Translation: Radostina Dimova

Graphic Design: Elena Koleva

Published by: “KOTY” Ltd.

**©Невросонология  
и мозъчна хемодинамика**  
*Издание на Българската асоциация  
по невросонология  
и мозъчна хемодинамика*

Превод: Радостина Димова

Графичен дизайн: Елена Колева

Издател: “КОТИ” ЕООД

ISSN 1312-6431

# High Intensity Focused Ultrasound in Neurology

**P. Karazapryanov<sup>1</sup>, E. Titianova<sup>2,3</sup>**

<sup>1</sup>Medical University – Sofia, <sup>2</sup>Military Medical Academy – Sofia,

<sup>3</sup>Faculty of Medicine, Sofia University “St. Kliment Ohridski” – Sofia, Bulgaria

## Key words:

high intensity focused  
ultrasound (HIFU),  
neurology

This review is dedicated to therapeutic abilities of the High Intensity Focused Ultrasound (HIFU) in Neurology. It is experimentally and clinically shown that it can be applied in treatment of ischemic vascular incidents, some neuro-degenerative diseases, tremors, epilepsy, peripheral nervous system diseases, neuro-oncological processes, chronic pain, depressive and obsessive-compulsive disorders. The method is non-invasive, has minimal side effects (no radiation or chemical load), allows a target impact in the disease focus area without a risk of damaging adjacent structures. Multicentric research is demanded to determine the optimal parameters, the safety limits, the indication and contraindication for its application in medicine and in neurology, in particular.

# Високоинтензивен фокусиран ултразвук в неврологията

**П. Каразапряннов<sup>1</sup>, Е. Титянова<sup>2,3</sup>**

<sup>1</sup>Медицински университет – София, <sup>2</sup>Военномедицинска академия – София,

<sup>3</sup>Медицински факултет на Софийски университет „Св. Кл. Охридски” – София, България

## Ключови думи:

високоинтензивен  
фокусиран ултразвук  
(ВФУ), неврология,  
HIFU

Обзорът е посветен на терапевтичните възможности на високоинтензивния фокусиран ултразвук (High Intensity Focused Ultrasound – HIFU) в неврологията. Експериментално и клинично е показано, че той може да се прилага за лечение на исхемични съдови инциденти, някои невродегенеративни заболявания, тремори, епилепсия, заболявания на периферната нервна система, невроонкологични процеси, хронични болки, депресивни и обесивно-компулсивни разстройства. Методът е неинвазивен, има минимални странични ефекти (без радиационно или химическо натоварване), позволява прицелно въздействие във фокуса на заболяването без риск от увреждане на околните структури. Необходими са мултицентрови проучвания за установяване на оптималните параметри, границите на безопасност, показанията и противопоказанията за неговото приложение в медицината и неврологията в частност.

Ultrasound diagnostics has been applied in medicine for decades as a diagnostic method [1]. With the introduction of high intensity focused ultrasound (HIFU) in experimental, preclinical and clinical conditions, new means of therapeutic ultrasonic influence on various diseases of human organs and systems have been unraveled in the recent years. The current review summarizes the potential of HIFU in the treatment and diagnostics of some nervous system diseases.

**A brief historical background.** The first publications about the physical and biological effects of HIFU date back to 1927 [58], and those about its potential application as a therapeutic technique – 1942 [32]. In vivo experiments from

Ултразвуковата диагностика се прилага от десетилетия в медицината като диагностичен метод [1]. С въвеждане на високоинтензивния фокусиран ултразвук (High Intensity Focused Ultrasound – HIFU) в експериментални, предклинични и клинични условия през последните години се разкриват възможности за терапевтично ултразвуково въздействие върху различни заболявания на човешките органи и системи. Настоящият обзор обобщава възможностите на високоинтензивния фокусиран ултразвук (ВФУ) в лечението и диагностиката на някои заболявания на нервната система.

**Кратки исторически данни.** Първите публикации за физичните и биологичните ефекти

the 1950s showed that HIFU can induce deep cerebral lesions in mammals [16]. Experimental data from the first successful neurosurgical procedures with HIFU on patients with Parkinsonism and hyperkinetic disorders was published in 1959 [42]. Due to imperfections of the technology and inability for precise intracranial focus of the ultrasound beam, the subsequent serious complications such as scalp and calvaria burn damage and the introduction of L-dopa drugs in Parkinson's disease treatment, the usage of HIFU in neurology was ceased [61].

After 1990, with the improvement of neuroimaging methods (CAT, MRI), HIFU usage as a therapeutic method in neurology has been on the increase. Precise focusing of the ultrasound in the target zone became possible by coupling the focused ultrasound with magnetic resonance imaging (Magnetic-resonance guided Focused ultrasound surgery, MRgFUS), used for the first time in neurosurgery. Magnetic resonance allows also for precise real-time tomography [8, 9, 23]. In 2004 US Food and Drug Administration approved MRgFUS for treatment of uterine fibroids, in 2012 – for palliative treatment of bone metastases [50], in 2015 – for prostate tissue ablation, and in 2016 – for essential tremor treatment [15]. Currently HIFU is an approved method in Europe, Korea and Russia for treatment of essential tremor [14], neuropathic pain [23] and Parkinson's tremor [32]. It is applied experimentally for treatment of oncological diseases with different localization – breast cancer, kidney cancer, lung cancer, hepatocellular carcinoma, pancreatic carcinoma, ovarian cancer, soft tissue sarcoma, glioblastoma multiforme, etc. [61].

### **HIFU principles**

High intensity focused ultrasound works on the principle of focused beam of waves. Converging ultrasound beam of waves with equal frequency, phase and amplitude is concentrated within a very small volume of space (up to few mm<sup>3</sup>) and is effective (thermally, mechanically and biologically) only in that area without affecting adjacent tissue. Therapeutic ultrasound differs from diagnostic ultrasound by some basic physical parameters, shown in Table 1, Fig. 1, 2 [1, 28, 29, 34, 36, 61].

With either method increasing the ultrasound waves frequency leads to a decrease in the penetration depth and an increased ability of creating a precise focus (in more superficial structures) and vice versa [1, 50].

### **High intensity ultrasound effects**

Passing through different body media HIFU induces:

на ултразвуковите вълни с висок интензитет датират от 1927 г. [58], а за потенциалното приложение на ВФУ като терапевтичен метод – от 1942 г. [32]. Експериментални *in vivo* проучвания от 50-те години на миналия век показват, че ВФУ може да причини дълбоки мозъчни лезии при бозайници [16]. През 1959 г. са публикувани резултатите от първите успешни неврохирургични процедури с ВФУ при паркинсонизъм и хиперкинетични разстройства [42]. Поради несъвършенство на технологията, невъзможност за прецизно фокусиране на ултразвуковия сноп в мозъка при интактен скалп, възникване на сериозни усложнения (изгаряния по скалпа и калварията, нежелани дълбоки мозъчни лезии) и въвеждане на L-dopa препарати в лечението на Паркинсоновата болест, използването на ВФУ в неврологията се преустановява [61].

След 1990 г. с усъвършенстване на невроизобразяващите методи (компютърна, магнитно-резонансна томография и др.), използването на ВФУ като терапевтичен метод в неврологията показва бърз темп на развитие. Създава се възможност за таргетно фокусиране на ултразвуковия сигнал в желаната зона и измерване в реално време на температурата във фокуса на въздействие посредством магнитно-резонансна навигация, приложена за първи път в неврохирургията (Magnetic-resonance guided Focused ultrasound surgery, MRgFUS) [8, 9, 23]. През 2004 г. американската агенция US Food and Drug Administration (FDA) одобрява MRgFUS за лечение на лейомиома на матката, през 2012 г. – за палиативно лечение на костни метастази [50], през 2015 г. – за аблация на простатна тъкан, а през 2016 г. – за лечение на есенциален тремор [15]. В наши дни ВФУ е одобрен метод в Европа, Корея и Русия за лечение на есенциален тремор [14], невропатна болка [23] и паркинсонов тремор [32]. Той се прилага експериментално за лечение на онкологични заболявания с различна локализация – рак на гърдата, бъбрека, черния дроб, белия дроб, панкреаса, яйчника, при мекотъканен сарком, glioblastoma multiforme и др [61].

### **Принцип на действие**

Високоинтензивният фокусиран ултразвук използва конвергиращ нискочестотен ултразвуков сноп с еднаква честота, фаза и амплитуда на ултразвуковите вълни, който се центрира в строго определен много малък обем (до няколко mm<sup>3</sup>) и оказва своите ефекти (термични, механични и биологични) само в избраната област без да засяга околната тъкан. Принципно различия между диагностичните ултразвукови методи и ВФУ са представени на

**Table 1.** Differences between diagnostic ultrasound methods and HIFU.  
**Таблица 1.** Различия между диагностичните ултразвукови методи и ВФУ.

Parameter/ Показатели	Diagnostic ultrasound methods/ Диагностични ултразвукови методи	HIFU/ВФУ
Intensity/Интензитет	up to/до 720 mW/cm <sup>2</sup> *	100-10 000 W/cm <sup>2</sup>
Frequency/Честота	1–20 MHz	0.3–2 MHz
Maximal acoustic pressure/ Максимално акустично налягане	0.001–0.003 MPa	20–70 MPa
Contact medium/ Контактна среда	Gel/Гел	Degased water in intracranial application/Дегазирана вода при интракраниално приложение
Focusing/Фокусиране	By B-mode and focusing of sample volume in depth/Чрез B-mode и фокусиране на sample volume в дълбочина	With MRI navigation in intracranial application/С МРТ навигация при интракраниално приложение
Transducers/Трансдюсери	Lineal and section (mechanical or electronic)/Линейни и секторни (меха- нични или електронни)	Concave or multielement panels/ Конкавни или мултиелементни панели

\*according to FDA safety criteria/\*според критериите за безопасност на FDA.

**Physical effects:**

*Thermal effects* – They occur through two mechanisms – relaxation thermal absorption (linearly dependent of ultrasound frequency) and classical thermal absorption (proportional to the square of ultrasound frequency). For thermal application of HIFU (tissue ablation for example) classical absorption is the primary mechanism [17, 50].

*Mechanical effects.* They cause:

- *Cavitation* – at high values of negative

таблица 1, фиг. 1, 2 [1, 28, 29, 34, 36, 61].

И при двата метода с увеличаване на честота на ултразвуковите вълни, намалява дълбочината на проникване и се увеличава възможността за създаване на прецизен фокус (в по-повърхностни структури) и обратно [1, 50].

**Ефекти на високоинтензивния фокусиран ултразвук**

При преминаването си през различните телесни среди ВФУ предизвиква различни физични и биологични ефекти.

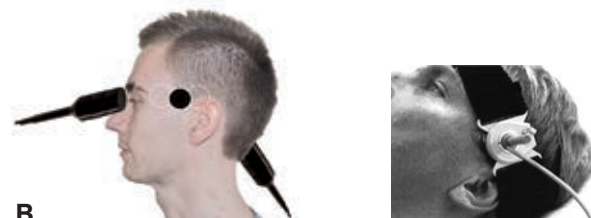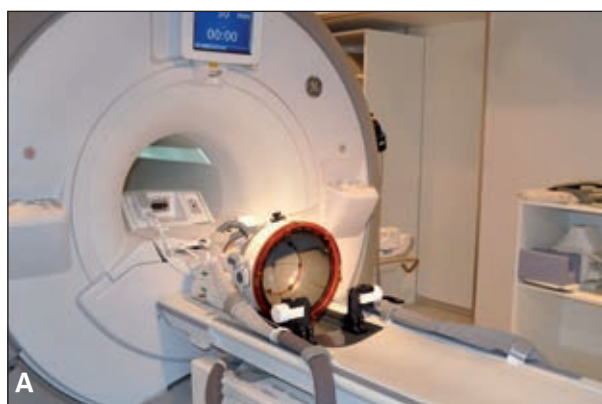*Физични ефекти.* Те биват:

*Термични ефекти.* Осъществяват се по два механизма – на релаксационна (линейно зависима от ултразвуковата честота) и класическа (пропорционално зависима от квадрата на честотата) термична абсорбция. При ВФУ с термична аблация доминира класическата абсорбция [17, 50].

*Механични ефекти.* Те предизвикват:

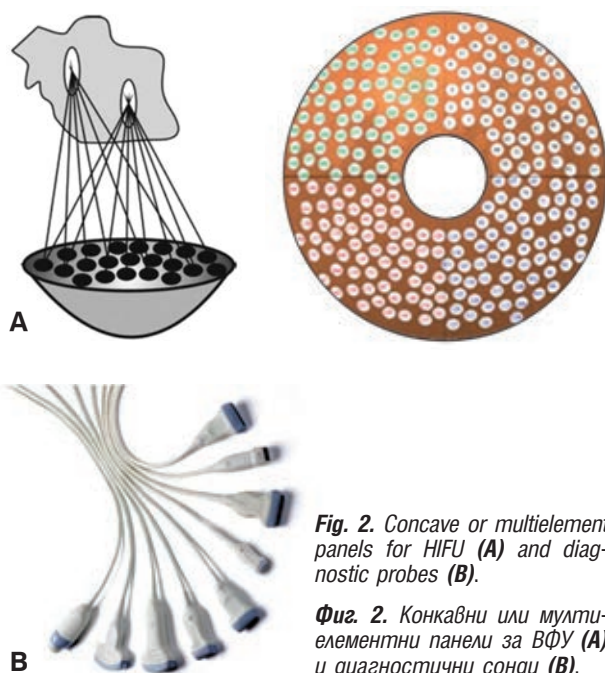
– *Кавитация* – образуване на мехурчета от разтворени в течността газове при високи стойности на негативното налягане. Тя е стабилна (когато мехурчетата се свиват, разширяват и резонират без да се разрушават) и нестабилна (когато мехурчетата колабират при висок вълнов интензитет и поява на ударни вълни с 20–30 000 bar налягане в микросреда с над 2000–5000° C) [2, 17, 50].

– *Микропотоци (microstreaming)* – те се образуват в непосредствен контакт с повърхността на мехурчето и представляват бързи кръгови (вихрови) движения около него. Движенията имат стръмен градиент, бързо затихват на разстояние от мехурчето, но могат



**Fig. 1. A.** Equipment for transcranial HIFU. **B.** Approaches for diagnostic transcranial Doppler study.

**Фиг. 1. А.** Оборудване за транскраниален ВФУ. **В.** Достъпи и устройства за транскраниално диагностично изследване.



**Fig. 2.** Concave or multielement panels for HIFU (A) and diagnostic probes (B).

**Фиг. 2.** Конкавни или мулти-елементни панели за ВФУ (А) и диагностични сонди (В).

pressure it is possible for gas bubbles to form from the dissolved gases. When these bubbles expand and contract, resonating with the ultrasound without collapsing, it is stable cavitation. If the intensity of the waves is higher, the bubbles collapse producing implosion shock waves (20–30 000 bar pressure) and very high temperature (2000 – 5000°C) in the microenvironment [2, 17, 50].

– *Microstreaming* – this is a phenomenon occurring in direct contact with the bubble surface and represents rapid circular (turbulent) movements around it. This movement has a steep gradient and quickly subsides at a short distance but can seriously damage or tear nearby cell membranes [47].

– *Radiation forces* – they occur when a liquid absorbs or reflects an ultrasound wave. As a result the liquid moves in the direction of the propagating wave which may in turn disrupt the tissue (cellular apoptosis) [2, 34].

**Biological effects** – classified as:

– *Tissue ablation* – it is a result of tissue hyperthermia (over 60°C for 1 s), which causes clearly demarcated coagulation necrosis and apoptosis of a peripheral layer of cells in a few days after the procedure. The thermal damage has a quantitative threshold which is determined by the Separeto-Dewey relation [12, 13]. It states that the thermal effect is linearly proportional to the exposition time and exponentially proportional to the temperature rise. For convenience the thermal dose is expressed in “equivalent minutes” at 43°C (EM43), indicating how many minutes at this temperature are necessary to achieve a cer-

серiously to damage or disrupt the nearby cell membranes [47].

– *Сили на разсейване (radiation forces)*. Те се появяват при абсорбция или отразяване на ултразвуковата вълна, предизвикват изтласкване на течността по посока на пропагиращата вълна и различни степени на деструкция на тъканите (клетъчна апоптоза) [2, 34].

**Биологични ефекти.** Те се класифицират като:

– *Термична аблация* – тя е резултат от тъканна хипертермия (над 60° С за 1 s), която предизвиква ясно ограничена коагулационна некроза и периферен вал от клетки, които претърпяват апоптоза до няколко дни след процедурата. Съществува минимален количествен праг на термична увреда, който се определя от зависимостта на Separeto-Dewey [12, 13] – термичният ефект се увеличава линейно с удължаване на експозицията и експоненциално с повишението на температурата. Прието е термичната доза да се определя с т. нар. „еквивалентни минути“ при 43° С (EM43) – времето за постигане на определен биологичен ефект при дадена температура. Показано е, че при 43° С за период от 120 до 140 min възниква необратима некроза като стойностите на EM43 варират в зависимост от вида на тъканта [61].

– *Тромболиза* – механично въздействие на ВФУ върху клетъчните мембрани и разрушаване на фибриновата мрежа на тромба самостоятелно или в комбинация с изкуствени микромехури и тромболитици [7, 36, 55].

– *Термокоагулация* – необратима оклузия на кръвоносни съдове чрез ВФУ [21].

– *Хистотрипсия* – фракциониране на меки тъкани и тромби чрез контролирана кавитация посредством краткотраен повторем пулс до 1 MHz ВФУ. Прилага се предимно за експериментална тромболиза [37].

– *Модулиране на клетъчни и тъканни функции* – при въздействие с ултразвук със субаблационна мощност е възможно да се постигне промяна в нервната възбудимост [27, 60], функцията на капилярния ендотел и проницаемостта на съдовите бариери (кръвномо-зъчна, кръвнотуморна и др.) [6, 41].

Посочените физични и биологични ефекти могат да се прилагат при екстракраниални и интракраниални процеси. Използването им в неврологията и неврохирургията има някои обективни ограничения (висок акустичен импеданс на черепа, повишена атенюация, отражение и разсейване на вълните и висок риск от термична мозъчна травма) [34], които могат да се преодолеят чрез:

– Използване на дегазирана вода и големи мултиелементни панели с форма на хемис-



tain biological effect. For example, 120–140 min at 43°C cause an irreversible necrosis, as EM43 values may vary in different tissues [61].

– *Thrombolysis* – mechanical impact of HIFU on cell membranes and disruption of the fibrin network alone or combined with artificial microbubbles and thrombolytics [7, 36, 55].

– *Thermal coagulation* – irreversible occlusion of blood vessels via HIFU [21].

– *Histotripsy* – soft tissue and thrombus fractioning by controlled cavitation through short repetitive pulse at up to 1 MHz HIFU. It is mainly applied in experimental thrombolysis [37].

– *Cell and tissue function alteration* – it is achieved by the use of ultrasound of sub-ablation power, leading to alteration of the nerve excitability [27, 60], capillary endothelium function and the permeability of vessel barriers (blood-brain, blood-tumor, etc.) [6, 41].

The mentioned physical and biological effects can be applied in extracranial and intracranial processes. Their usage in neurology and neurosurgery has some objective limitations (high acoustic skull impedance, heightened attenuation, wave reflection and distraction and a high risk of thermal brain injury) [34], which can be surmounted by:

– Usage of decontaminated water and large multielement hemispherical panels to reduce the temperature influence [29, 36];

– Optimizing the influence focus by phase synchronization of the separate elements and usage of 3-dimensional CAT reconstruction of the patient's calvaria. The expected dispersion and attenuation of the ultrasound wave is calculated and the intensity and phase of every element are corrected [35];

– Using microbubbles for optimization of the biological effect in order to reduce the risk of thermal injury without causing tissue ablation [31, 41, 49];

– Limiting the reflection of stationary waves from the cranial bone – it is greater in smaller crania. Ultrasound focus application next to a bone or brain tissue calcifications may also lead to unwanted dispersion or thermal absorption in adjacent out-of-focus zones [18, 50].

### Clinical application of HIFU in neurology

However limited it may be, HIFU's application in treatment of some nervous system diseases comes where conventional therapeutic methods have failed. Selection of diseases is dependent on the desired therapeutic effect and its localization, which is dealt with in the next section of this research.

**Thermal ablation.** It is applied experimentally and clinically in Parkinson's disease, essential

фера за намаляване на температурното въздействие [29, 36].

– Оптимизиране на фокуса на въздействие чрез фазово синхронизиране на отделните елементи и използване на триизмерна КТ реконструкция на калварията на пациента. Изчислява се очакваното разсейване и атенюация на ултразвуковите вълни и се коригира интензитета и фазата на всеки отделен елемент [35].

– Оптимизиране на биологичния ефект чрез използване на микромехури за намаляване на риска от термична увреда без предизвикване на тъканна аблация [31, 41, 49].

– Ограничаване на отражението на стационарните вълни от черепната кост, което е по-голямо при черепа с по-малки размери. Показано е, че разположението на ултразвуковия фокус в близост до кост или калцификати повишава вероятността от нежелани разсейвания и термична абсорбция в близките извънфокусни зони [18, 50].

### Клинично приложение на ВФУ в неврологията

Макар и ограничено, ВФУ се прилага при някои болести на нервната система, при които обичайните терапевтични методи са изчерпали своята ефективност. Подборът на заболяванията е в зависимост от търсения терапевтичен ефект и неговата локализация.

**Термична аблация.** Тя се прилага експериментално и клинично при Паркинсонова болест, есенциален тремор, хронична болка, депресия и obsesивно-компулсивно разстройство [14, 20, 24, 26, 30, 33, 44, 51].

**Болест на Паркинсон.** Лечението с ВФУ е показано при медикаментозно-резистентни форми на болестта за намаляване на акинетичните симптоми и/или тремора. Предизвиква се необратима увреда на tractus pallidothalamicus или nucleus ventralis intermedius thalami, което може да се постигне както с класически (стереотактична хирургия, радиохирургия или дълбокомозъчна стимулация), така и с MRgFUS методи. За разлика от класическите методи, които имат съществени недостатъци (инвазивност и повишено радиационно натоварване), ултразвуковата таламотомия или палидотракотомия е обещаващ метод, който на този етап се прилага при малък брой болни предимно в клинични проучвания.

Първите резултати от термична аблация на tractus pallidothalamicus (палидотракотомия) с ВФУ са публикувани от Magara и съавт. през 2014 г. [33]. Изследването е проведено при 13 болни с болест на Паркинсон (9 с треморно-акинетична форма, 1 – с акинетична форма с

tremor, chronic pain, depression and obsessive-compulsive disorder [14, 20, 24, 26, 30, 33, 44, 51].

*Parkinson's disease.* Treatment with HIFU is indicated in drug-resistant forms of the disease for reducing the akinetic symptoms and/or the tremor. An irreversible damage of tractus pallidothalamicus or nucleus ventralis intermedius thalami is caused, which can be achieved through both classical (stereotactic surgery, radiosurgery or deep brain stimulation) and MRg-FUS methods. In contrast to classical methods, which have substantial disadvantages (invasiveness and increased radiation load), ultrasound thalamotomy or pallidotractotomy is a promising noninvasive method, which is currently applied in a small number of patients, mainly in clinical research.

The first results of thermal ablation of tractus pallidothalamicus (pallidotractotomy) with HIFU were published by Magara et al. in 2014 [33]. The research was conducted with 13 Parkinson's disease patients (9 with tremulo-akinetic form, 1 with akinetic form with on-dyskinesias and 3 with akinetic-tremulous form with on-dyskinesias). The used apparatus is ExAblate Neuro with a 1024-element panel, operating with 0.71 MHz. The exact localization of the target structures is realized through MRI navigation and HIFU with sub-ablation temperature up to 45°C, monitored by means of magnetic resonance thermography. Pallidotractotomy is performed through gradual temperature and power increase of HIFU (up to 1200 W for 13 s at 52–59°C) and is confirmed by MRI after the procedure. The patients were conscious throughout the intervention, but medicated with lorazepam sublingually and gastro-protectors. In 4 patients, affected by a single dose of HIFU, a transitional clinical improvement was observed immediately after pallidotractotomy, which diminished in three months of tracking. In the remaining 9 patients, the procedure was repeated 4–5 times and the improvement was long-term and comparable to radiofrequency pallidotractotomy. Significant side effects of the procedure were not reported.

The effect of ultrasound *thalamotomy of nucleus ventralis intermedius* is investigated by Schlesinger et al. [51] in a clinical trial of 7 patients with severe medication-refractory tremor with Parkinson's disease (defined as a score 4 of the Unified Parkinson's disease rating scale (UPDRS) for action and resting tremor). Immediately after the procedure the tremor intensity decreased significantly in all patients and the mean UPDRS values decreased from 37.4 to 18.8 ( $p < 0.007$ ). Some side effects were observed such as lip paresthesia, hypogeusia, headache, vertigo, dizziness, etc. [51]. Two multicentric studies [14, 30] show

оп-дискинезии и 3-ма – с акинетично-треморна форма с оп-дискинезии). Използван е апаратът ExAblate Neuro с 1024 елементен панел, опериращ с 0.71 MHz. Точната локализация на целевите структури е осъществена посредством МРТ навигация и ВФУ със суб-аблационна температура до 45° С, мониторирана посредством магнитнорезонансна термография. Палидотрактомията е осъществена чрез стъпаловидно покачване на температурата и мощността на ВФУ (до 1200 W за 13 s при 52–59°С) и е потвърдена с МРТ след процедурата. Болните са били в съзнание по време на интервенцията, но медикаментозно повлияни с лоразепам сублингвално и гастропротектори. При 4-ма пациенти, при които е въздействано с еднократна доза ВФУ, е наблюдавано преходно клинично подобрение непосредствено след палидотрактомията, изчерпващо се до 3-ия месец на проследяване. При останалите 9 болни, при които процедурата е повторена 4–5 пъти, подобрението е било дълготрайно и сравнимо с радиочестотната палидотрактомия. Не се съобщава за значими странични ефекти от процедурата.

Ефектът от ултразвукова таламотомия на nucleus ventralis intermedius е проучен от Schlesinger и съавт. [51] при 7 болни с Паркинсонова болест с тежък медикаментозно резистентен тремор (4-степен по Unified Parkinson's disease rating scale (UPDRS) акционен и тремор в покой). Веднага след процедурата се отчита значимо намаляване на тремора при всички болни – средните стойности на скалата UPDRS спадат от 37.4 на 18.8 точки ( $p < 0.007$ ). След терапията авторите съобщават за поява на някои странични ефекти като фациоорални парестезии, хипогеузия, главоболие, световъртеж, замаяност и др. [51]. Две мултицентрови проучвания показват, че методът е успешен и при лечение на есенциален тремор [14, 30].

*Хронична болка (коренчева, плексусна, фантомна, постхерпесна, посттравматична, при сирингомиелия, парализия, таламичен инфаркт и др.).* При нея се прилага термична аблация на nucleus centralis lateralis thalami (централна латерална таламотомия). Резултати от едногодишно проследяване показват намаляване на болката средно с 57% и 41% по Visual Analog Score [24]. При тригеминална невралгия лечението с ВФУ се ограничава до експериментални проучвания, които засега са незадоволителни [44].

*Депресии и obsesивно-компулсивно разстройство.* В тези случаи се прилага двустранна термична капсулотомия (увреждане на предното краче на capsula interna). Съобщава се за значимо подобряване на депресията и тревожността без да са налице странични ефекти от процедурата [26].

that the method can be successfully applied in treating essential tremor.

*Thermal ablation of nucleus centralis lateralis thalami.* It is used in treatment of chronic refractory pain (radicular and plexus pain, phantom pain, post-herpetic or post-traumatic pain, pain in syringomyelia, paraplegia, thalamic infarction, etc.). The results of a year-long tracing show reduction of pain with an average of 57% and 41% in Visual Analog Score [24]. Applying HIFU in trigeminal neuralgia is limited to experimental research, which is inadequate so far [44].

Bilateral thermal capsulotomy (damaging of the anterior limb of capsula interna) is used in cases of depression and obsessive-compulsive disorder. Significant improvement of depression and anxiety is reported, with no present side effects from the procedure [26].

Experiments on animal models show that HIFU with frequency of 1.2 MHz can cause thermal ablation of n. ischiadicus [20]. Despite being confirmed by MRI, this method has not found application in humans.

**Effects of HIFU on the blood-brain barrier (BBB).** The BBB is known to be a serious obstacle for free transfusion of various medicaments and substances with a low lipid solubility and a relatively high weight [3]. It is shown that applying HIFU can dramatically increase the BBB permeability through: *a) receptor-mediated or carrier-mediated transcytosis* (increased expression of receptors and carrier proteins on the endothelial surface); *b) caveolin-mediated endocytosis* (increased expression of caveolin); *c) paracellular transport* (i.e. downregulation of the tight junctions); *d) formation of new cytoplasmic channels* (by merging vesicles or endothelium injury) [6].

It is supposed that at low intensity cavitation has a mechanical effect onto the endothelium, directly enhancing its permeability [6] or by activating mechanoreceptor ionic channels by the microstreaming [53]. According to another theory, the cloud of resonating bubbles can cause transitory ischemia, enhancing the vessel permeability, and eventually creating strong streams with their collapse, disrupting the contact between endothelium cells [41]. HIFU is believed to cause, with or without microbubbles, transitional increase of BBB permeability, which facilitates the transport of various micro- and macromolecules, antibodies, nanoparticles, brain- and glial-derived neurotrophic factors and drugs towards the brain parenchyma [5, 6, 25, 46]. This is confirmed by experiments on animal models, which determine an elevated concentration of alkylating chemotherapeutics (doxorubicin, BCNU, TMZ) in the target tumorous tissue immediately after influence by HIFU with microbubbles. There is a hypothesis claim-

*Увреждания на периферни нерви.* Експерименти при животни, показват, че използването на ВФУ с честота 1.2 MHz може да предизвика термична аблация на n. ischiadicus [20]. Макар, че това се потвърждава с МРТ, методът не е намерил приложение при хора.

**Ефекти на ВФУ върху кръвно-мозъчната бариера (КМБ).** Кръвно-мозъчната бариера е сериозна пречка за свободно преминаване на различни медикаменти и субстанции с ниска липидна разтворимост и високо относително тегло [3]. Показано е, че прилагането на ВФУ може да повиши значимо пропускливостта на КМБ чрез: *а) рецептор-медирана или преносител-медирана трансцитоза* (повишена експресия на рецептори и белтъци-преносители по ендотелната повърхност); *б) кавеолин-медирана ендоцитоза* (повишена експресия на кавеолин); *в) парацелуларен транспорт* (т. нар. downregulation на плътните клетъчни контакти); *г) образуване на нови цитоплазмни канали* (чрез сливане на везикули или ендотелна увреда) [6].

Предполага се, че при нисък интензитет ултразвукът оказва механичен ефект върху ендотела, повишавайки пропускливостта му директно [6] или чрез активиране на механорецепторни йонни канали от микропотоците [53]. Според друга теория, облакът от резониращи мехурчета може да причини транзиторна исхемия, повишавайки пермеабилитета на съда, а при техния колапс – да образува силни потоци, нарушаващи контакта между ендотелните клетки [41]. Приема се, че ВФУ с и без микромехури предизвиква преходно повишаване на пропускливостта на кръвно-мозъчната бариера, което подпомага преминаването на различни микро- и макромолекули, антитела, наночастици, невротрофични фактори (brain- and glial-derived neurotrophic factor и др.) и лекарства към мозъчния паренхим [5, 6, 25, 46]. Това се потвърждава от експерименти с опитни животни, при които се установява повишена концентрация на алкилиращи химиотерапевтици (доксорубин, BCNU, TMZ) в таргетната туморна тъкан непосредствено след въздействие с ВФУ с микромехури. Съществува хипотеза, че лекарственият субстрат може да се конюгира с микромехурите и да се освобождава от тях само под въздействие на фокусиран ултразвук, което открива нови перспективи за лечение на някои онкологични заболявания [31]. Съобщава се за повишаване на концентрацията на ендогенните IgG и IgM anti-A $\beta$  (амилоид  $\beta$ ) антитела и активността на определени популации глиални клетки, елиминирани патологичните плаки, при животински модел на болестта на Алцхаймер [25]. Допуска се, че при експериментален модел на исхемичен мозъчен инсулт прилага-

ing that the drug substrate could be conjugated with the microbubbles and released from them only under the influence of focused ultrasound, which opens up new perspectives in the treatment of some oncological diseases [31]. Reportedly, there is an elevated concentration of endogenous IgG and IgM anti-A $\beta$  (amyloid  $\beta$ ) antibodies and the activity of certain glial cell populations, eliminating the pathologic plaques, in animal model of Alzheimer's disease [25]. It is supposed that in an experimental model of ischemic brain stroke using endothelial growth factor or erythropoietin, together with HIFU and microbubbles, can reduce the infarct volume [56, 59].

Using HIFU with microbubbles also decreases the risk of thermal coagulation and irreversible tissue necrosis. The bubbles resonate only in the target focus with the ultrasound frequency and allow achieving a desired result at a lower intensity of the ultrasound waves [5, 41, 59]. Their biological effect depends on the size and concentration of the microbubbles and the ultrasound intensity [6, 38, 39, 57]. Short pulses (under 10 ms) and ultrasound frequencies between 0.2 and 1.5 MHz can greatly enhance the BBB permeability [5, 6, 40].

Experimental studies on HIFU safety (690 KHz frequency, duration 10 ms and repetitiveness 1 Hz) show that the BBB opens at a pressure no less than 0.4 MPa. At a pressure above 2.3 MPa there is tissue necrosis, and between 1.4-2.3 MPa – different in magnitude erythrocyte extravasation. A desired effect is achieved at 1.4 MPa [22]. Other experiments report cell apoptosis in the target influence zones [40].

**Modulation of neural activity.** HIFU can supposedly suppress or excite locally zones of nervous tissue. Research conducted by Seung-Schik Yoo et al. [60] on laboratory rabbits indicates that different parameters (frequency, pulse duration, repetitive frequency, intensity and signal duration) of HIFU can trigger different clinical and/or sub-clinical excitatory or suppressive effects, which do not always correlate with the histological findings [27, 60]. Inhibitory activity of HIFU (with a 0.69 MHz frequency, 0.5 ms pulse duration, 100 Hz repetitive frequency, duration 3 min, intensity 130 mW/cm<sup>2</sup>) is successfully demonstrated on an epileptic animal model [43].

**Sonothrombolysis.** This term indicates the degradation of thrombotic masses by ultrasound waves with or without using thrombolytics. In clinical experience diagnostic ultrasound methods are used (transcranial Doppler sonography, duplex scanning of basal cerebral arteries, etc.) for recanalization of cerebral arteries with severe thrombosis [11, 54] – a phenomenon confirmed both in vivo and in vitro in randomized and non-randomized clinical studies of ischemic brain stroke [45, 55].

нето на ендотелен растежен фактор или еритропоетин заедно с ВФУ и микромехури може да намали обема на инфаркта [56, 59].

Приема се, че ВФУ с микромехури намалява риска от термокоагулация и необратима тъканна некроза. Мехурчетата резонират само в таргетния фокус с честотата на ултразвук и позволяват да се постигне желан резултат при по-нисък интензитет на ултразвуковите вълни [5, 41, 59]. Биологичният им ефект зависи от размера и концентрацията на микромехурите и интензитета на ултразвук [6, 38, 39, 57]. При къси пулсове (под 10 ms) и ултразвукови честоти между 0.2 и 1.5 MHz, пропускливостта на КМБ може значително да се подобри [5, 6, 40].

Експериментални проучвания върху безопасността на ВФУ (честота 690 KHz, продължителност 10 ms и повторемост 1 Hz) показват, че КМБ се отваря при налягане не по-малко от 0.4 MPa. При налягане над 2.3 MPa възниква тъканна некроза, а в диапазона 1.4–2.3 MPa – различна по обем еритроцитна екстравазация. Желан ефект се постига при 1.4 MPa [22]. В други експерименти се съобщава за апоптоза на клетки в таргетните зони на въздействие [40].

#### **Модулиране на нервната активност.**

Предполага се, че ВФУ може да супресира или възбужда локално зони от нервната тъкан. Проучване на Seung-Schik Yoo и съавт. [60] върху зайци показва, че различните параметри (честота, продължителност на пулса, репетитивна честота, интензитет и продължителност на сигнала) на ВФУ могат да предизвикат различни клинични и/или субклинични възбудни или потискащи ефекти, които невинаги корелират с хистологичната находка [27, 60]. Инхибиторната активност на ВФУ (с честота 0.69 MHz, 0.5 ms пулсова продължителност, репетитивна честота 100 Hz, продължителност 3 min, интензитет 130 mW/cm<sup>2</sup>) е демонстрирана успешно при животински модел на епилепсия [43].

**Сонотромболиза.** С този термин се обозначава разграждането на тромботични маси с помощта на ултразвукови вълни с или без използване на тромболитици. В клиничната практика се използват диагностичните ултразвукови методи (транскраниална доплерова сонография, транскраниално дуплекс-скениране и др.) за реканализация на остро тромбозирани мозъчни артерии [11, 54] – феномен, потвърден in vitro, in vivo, в рандомизирани и нерандомизирани клинични проучвания при исхемичен мозъчен инсулт [45, 55]. Изследванията показват, че рискът от симптоматичен интрацеребрален кръвоизлив при самостоятелно и комбинирано лечение с tPA е сходен при използване на ултразвукови честоти над 1 MHz [4], но той нараства значимо при честота 0.3 MHz [10].

Research shows that the risk of symptomatic intracerebral hemorrhage in individual and combined treatment with tPA is similar only when using an ultrasound frequency over 1 MHz [4] and significantly increases at a frequency of 0.3 MHz [10].

The application of HIFU for inducing thrombolysis is currently solely in experimental conditions [7, 37]. The thrombolysis effect increases with a longer pulse duration and a longer working cycle of the high intensity ultrasound signal [19]. There is a risk of hemolysis and a mild damage of the endothelium without affecting the deeper layers [37]. There is no approved safety standard for this procedure. Some authors use perfluorocarbon liquids (size under 1  $\mu\text{m}$ ) instead of microbubbles [48, 49] or echogenic liposomes (with a contrast function), loaded with tPA, which have shown a better thrombus lysing in vitro [52].

## Conclusion

High Intensity Focused Ultrasound is a relatively novel non-invasive therapeutic method in neurology. It is approved in Europe, Korea and Russia for treatment of neuropathic pain, essential and Parkinson's tremor. Experimentally and clinically HIFU is used in acute arterial thromboses, neurodegenerative diseases, epilepsy, peripheral nervous system diseases, chronic pains, depressive and obsessive-compulsive disorders. Its main medical application is in somatic oncological diseases (breast cancer, kidney cancer, liver cancer, pancreatic cancer, etc.) Further research (experimental, preclinical and multicentric) is necessary to affirm unitary international criteria for applying HIFU in treatment of nervous system diseases.

Приложението на ВФУ за индуциране на тромболиза към настоящия момент е само в експериментални условия [7, 37]. Ефектът на тромболиза се увеличава при по-голяма пулсова продължителност и по-дълъг работен цикъл на високоинтензивния ултразвуков сигнал [19]. Съществува риск от хемолиза и леко увреждане на ендотела без да се засягат по-дълбоките слоеве [37]. Няма утвърден стандарт за безопасност на тази процедура. Вместо микромухури някои автори използват перфлуоровъглеродни капчици (с размери под 1  $\mu\text{m}$ ) [48, 49] или ехогенни липозоми (с контрастираща функция), натоварени с tPA, които са показали по-добро лизиране на тромба in vitro [52].

## Заклучение

Високоинтензивният фокусиран ултразвук е сравнително нов неинвазивен терапевтичен метод в неврологията. Той е одобрен в Европа, Корея и Русия за лечение на невропатна болка, есенциален и паркинсонов тремор. Експериментално и клинично ВФУ намира приложение при остри артериални тромбози, някои невродегенеративни заболявания, епилепсия, заболявания на периферната нервна система, хронични болки, депресивни и обесивно-компулсивни разстройства. Основното му приложение в медицината е при онкологични заболявания (рак на гърдата, бъбрека, черния дроб, панкреаса и др.). Необходими са бъдещи проучвания (експериментални, предклинични и мултицентрови), които да утвърдят единни международни критерии за приложение на ВФУ при заболявания на нервната система.

## КНИГОПИС / REFERENCES

1. Титянова Е. Ултразвукова диагностика в неврологията. Коти ЕООД, С., 2006.
2. Baker KG, Robertson VJ, Duck FA. A Review of Therapeutic Ultrasound: Biophysical Effects *Phys Ther* **81**, 2001: 1351–1358.
3. Banks WA. Characteristics of compounds that cross the blood-brain barrier. *BMC Neurol* **9**, 2009: S3.
4. Barlinn K, Tsigoulis G, Barreto AD, Alleman J, Molina CA, Mikulik R, Saqqur M, Demchuk AM, Schellinger PD, Howard G, Alexandrov AV. Outcomes following sonothrombolysis in severe acute ischemic stroke: subgroup analysis of the CLOTBUST trial. *Int J Stroke* **9**, 2014: 1006–1010.
5. Baseri B, Choi J, Deffieux T, Samiotaki M, Tung Y-S, Olumolade O, Small S, Morrison B KE. Activation of Signaling Pathways Following Localized Delivery of Systemically-Administered Neurotrophic Factors across the Blood-Brain Barrier Using Focused Ultrasound and Microbubbles. *Phys Med Biol* **57**, 2012: N65–N68.
6. Burgess A, Shah K, Hough O HK. Focused ultrasound-mediated drug delivery through the blood-brain barrier Alison. *Expert Rev Neurother* **15**, 2015: 477–491.
7. Burgess A, Huang Y, Waspe AC, Ganguly M, Goertz DE, Hynynen K. High-intensity focused ultrasound (HIFU) for dissolution of clots in a rabbit model of embolic stroke. *PLoS ONE* **7**, 2012: e42311.
8. Chung A, Hynynen K, Colucci V, Oshio K, Cline H, Jolesz F. Optimization of spoiled gradient-echo phase imaging for in vivo localization of a focused ultrasound beam. *Magn Reson Med* **36**, 1996: 745–752.
9. Cline HE, Hynynen K, Watkins RD, Adams WJ, Schenck JF, Ettinger RH, Freund WR, Vetro JP, Jolesz FA. Focused US system for MR imaging-guided tumor ablation. *Radiology* **194**, 1995: 731–737.
10. Daffertshofer M, Gass A, Ringleb P, Sitzer M, Sliwka U, Els T, Sedlaczek O, Koroshetz WJ, Hennerici MG. Transcranial low-frequency ultrasound-mediated thrombolysis in brain ischemia: Increased risk of hemorrhage with combined ultrasound and tissue plasminogen activator - Results of a phase II clinical trial. *Stroke* **36**, 2005: 1441–1446.
11. Del Sette M, Dinia L. Sonothrombolysis. *Neurosonology and Cerebral Hemodynamics* **10**, 2014: 134–137.
12. Dewey WC. Arrhenius relationships from the molecule and cell to the clinic. *Int J Hyperthermia* **25**, 2009: 3–20.
13. Diederich CJ. Thermal ablation and high-temperature thermal therapy: Overview of technology and clinical implementation. *Int J Hyperthermia* **21**, 2005: 745–753.

14. Elias WJ, Huss D, Voss T, Loomba J, Khaled M, Zadicario E, Frysinger RC, Sperling S a, Wylie S, Monteith SJ, Druzgal J, Shah BB, Harrison M, Wintermark M. A pilot study of focused ultrasound thalamotomy for essential tremor. *N Engl J Med* **369**, 2013: 640–648.
15. FDA News Release. FDA approves first MRI-guided focused ultrasound device to treat essential tremor. FDA, 2016
16. Fry WJ, Mosberg WH, Barnard JW, Fry FJ. Production of Focal Destructive Lesions in the Central Nervous System With Ultrasound. *J Neurosurg* **11**, 1954: 471–478.
17. Haar G Ter, Coussios C. High intensity focused ultrasound: physical principles and devices. *Int J Hyperthermia* **23**, 2007: 89–104.
18. Hipp E, Partanen A, Karczmar GS, Fan X. Safety limitations of MR-HIFU treatment near interfaces: a phantom validation. *J Appl Clin Med Phys* **13**, 2012: 3739.
19. Hölscher T, Raman R, Fisher DJ, Ahadi G, Zadicario E, Voie A. Effects of varying duty cycle and pulse width on high-intensity focused ultrasound (HIFU)-induced transcranial thrombolysis. *J Ther Ultrasound* **1**, 2013: 18.
20. Huisman M, Staruch RM, Ladouceur-Wodzak M, Van Den Bosch MA, Burns DK, Chhabra A, Chopra R. Non-Invasive Targeted Peripheral Nerve Ablation Using 3D MR Neurography and MRI-Guided High-Intensity Focused Ultrasound (MR-HIFU): Pilot Study in a Swine Model. *PLoS ONE* **10**, 2015: e0144742.
21. Hynynen K, Colucci V, Chung A, Jolesz F. Noninvasive arterial occlusion using MRI-guided focused ultrasound. *Ultrasound Med Biol* **22**, 2016: 1071–1077.
22. Hynynen K, McDannold N, Sheikov NA, Jolesz FA, Vykhodtseva N. Local and reversible blood–brain barrier disruption by noninvasive focused ultrasound at frequencies suitable for trans-skull sonications. *Neuroimage* **24**, 2005: 12–20.
23. Ishihara Y, Calderon A, Watanabe H, Okamoto K, Suzuki Y, Kuroda K, Suzuki Y. A precise and fast temperature mapping using water proton chemical shift. *Magn Reson Med* **34**, 1995: 814–823.
24. Jeanmonod D, Werner B, Morel A, Michels L, Zadicario E, Schiff G, Martin E. Transcranial magnetic resonance imaging-guided focused ultrasound: noninvasive central lateral thalamotomy for chronic neuropathic pain. *Neurosurg Focus* **32**, 2012: E1.
25. Jordão JF, Thévenot E, Markham-Coultes K, Scarcelli T, Weng YQ, Xhima K, O'Reilly M, Huang Y, McLaurin J, Hynynen K, Aubert I. Amyloid- $\beta$  plaque reduction, endogenous antibody delivery and glial activation by brain-targeted, transcranial focused ultrasound. *Exp Neurol* **248**, 2013: 16–29.
26. Jung HH, Kim SJ, Roh D, Chang JG, Chang WS, Kweon EJ, Kim C-H, Chang JW. Bilateral thermal capsulotomy with MR-guided focused ultrasound for patients with treatment-refractory obsessive-compulsive disorder: a proof-of-concept study. *Mol Psychiatry* **20**, 2015: 1205–1211.
27. Kim H, Taghados SJ, Fischer K, Maeng LS, Park S, Yoo SS. Noninvasive Transcranial Stimulation of Rat Abducens Nerve by Focused Ultrasound. *Ultrasound Med Biol* **38**, 2012: 1568–1575.
28. Kim Y. Advances in MR image-guided high-intensity focused ultrasound therapy. *Int J Hyperthermia* **31**, 2015: 225–32.
29. Lipsman N, Mainprize TG, Schwartz ML, Hynynen K, Lozano AM. Intracranial Applications of Magnetic Resonance-guided Focused Ultrasound. *Neurotherapeutics* **11**, 2014: 593–605.
30. Lipsman N, Schwartz ML, Huang Y, Lee L, Sankar T, Chapman M, Hynynen K, Lozano AM. MR-guided focused ultrasound thalamotomy for essential tremor: A proof-of-concept study. *The Lancet Neurology* **12**, 2013: 462–468.
31. Liu HL, Fan CH, Ting CY, Yeh CK. Combining microbubbles and ultrasound for drug delivery to brain tumors: Current progress and overview. *Theranostics* **4**, 2014: 432–444.
32. Lynn JG, Zwemer RL, Chick AJ, Miller AE. A new method for the generation and use of focused ultrasound in experimental biology. *J Gen Physiol* **26**, 1942: 179–193.
33. Magara A, Bühler R, Moser D, Kowalski M, Pourtehrani P, Jeanmonod D. First experience with MR-guided focused ultrasound in the treatment of Parkinson's disease. *J Ther Ultrasound* **2**, 2014: 11.
34. Malietzis G, Monzon L, Hand J, Wasan H, Leen E, Abel M, Muhammad A, Price P, Abel P. High-intensity focused ultrasound: Advances in technology and experimental trials support enhanced utility of focused ultrasound surgery in oncology. *Br J Radiol* **86**, 2013: 20130044.
35. Marquet F, Pernot M, Aubry J-F, Montaldo G, Marsac L, Tanter M, Fink M. Non-invasive transcranial ultrasound therapy based on a 3D CT scan: protocol validation and in vitro results. *Phys Med Biol* **54**, 2009: 2597–2613.
36. Martin E, Jeanmonod D, Morel A, Zadicario E, Werner B. High-intensity focused ultrasound for noninvasive functional neurosurgery. *Ann Neurol* **66**, 2009: 858–861.
37. Maxwell A, Cain CA, Duryea AP, Yuan L, Gurm HS XZ. Non-Invasive Thrombolysis Using Pulsed Ultrasound Cavitation Therapy – Histotripsy. *Ultrasound Med Biol* **35**, 2009: 1982–1994.
38. McDannold N, Vykhodtseva N, Hynynen K. Blood-brain barrier disruption induced by focused ultrasound and circulating preformed microbubbles appears to be characterized by the mechanical index. *Ultrasound Med Biol* **34**, 2008: 834–840.
39. McDannold N, Vykhodtseva N, Hynynen K. Effects of acoustic parameters and ultrasound contrast agent dose on focused-ultrasound induced blood-brain barrier disruption. *Ultrasound Med Biol* **34**, 2008: 930–937.
40. McDannold N, Vykhodtseva N, Raymond S, Jolesz FA, Hynynen K. MRI-guided targeted blood-brain barrier disruption with focused ultrasound: Histological findings in rabbits. *Ultrasound Med Biol* **31**, 2016: 1527–1537.
41. Meairs S. Facilitation of drug transport across the blood–brain barrier with ultrasound and microbubbles. *Pharmaceutics* **7**, 2015: 275–293.
42. Meyers R, Fry WJ, Fry FJ, Dreyer LL, Schultz DF, Noyes RF. Early Experiences with Ultrasonic Irradiation of the Pallidofugal and Nigral Complexes in Hyperkinetic and Hypertonic Disorders. *J Neurosurg* **16**, 1959: 32–54.
43. Min B-K, Bystritsky A, Jung K-I, Fischer K, Zhang Y, Maeng L-S, Park SI, Chung Y-A, Jolesz FA, Yoo S-S. Focused ultrasound-mediated suppression of chemically-induced acute epileptic EEG activity. *BMC Neurosci* **12**, 2011: 23.
44. Monteith SJ, Medel R, Kassell NF, Wintermark M, Eames M, Snell J, Zadicario E, Grinfeld J, Sheehan JP EW. Transcranial magnetic resonance-guided focused ultrasound surgery for trigeminal neuralgia: a cadaveric and laboratory feasibility study. *J Neurosurg* **118**, 2013: 319–328.
45. Nacu A, Kvistad CE, Logallo N, Naess H, Waje-Andreassen U, Aamodt AH, Solhoff R, Lund C, Tobro H, Rønning OM, Salvesen R, Idicula TT, Thomassen L. A pragmatic approach to sonothrombolysis in acute ischaemic stroke: the Norwegian randomised controlled sonothrombolysis in acute stroke study (NOR-SASS). *BMC Neurol* **15**, 2015: 110.
46. Nance E, Timbie K, Miller GW, Song J, Louttit C, Klibanov AL, Shih TY, Swaminathan G, Tamargo RJ, Woodworth GF, Hanes J, Price RJ. Non-invasive delivery of stealth, brain-penetrating nanoparticles across the blood - Brain barrier using MRI-guided focused ultrasound. *J Control Release* **189**, 2014: 123–132.
47. Nyborg WL. Ultrasonic microstreaming and related phenomena. *Br J Cancer Suppl* **5**, 1982: 156–160.
48. Pajek D, Burgess A, Huang Y, Hynynen K. High intensity focused ultrasound sonothrombolysis: the use of perfluorocarbon droplets to achieve clot lysis at reduced acoustic powers. *Ultrasound Med Biol* **40**, 2014: 2151–2161.
49. Phillips LC, Puett C, Sheeran PS, Wilson Miller G, Matsunaga TO, Dayton PA. Phase-shift perfluorocarbon agents enhance high intensity focused ultrasound thermal delivery with reduced near-field heating. *J Acoust Soc Am* **134**, 2013: 1473–1482.
50. Schlesinger D, Benedict S, Diederich C, Gedroyc W, Klibanov A, Larner J. MR-guided focused ultrasound surgery, present and future. *Med Phys* **40**, 2013: 080901.
51. Schlesinger I, Eran A, Sinai A, Erikh I, Nassar M, Goldsher D, Zaaroor M. MRI guided focused ultrasound thalamotomy for moderate-to-severe tremor in Parkinson's disease. *Parkinsons Dis* **2015**, 2015: 6–9.

52. Tiukinhoy-Laing SD, Huang S, Klegerman M, Holland C MD. Ultrasound-facilitated thrombolysis using tissue-plasminogen activator-loaded echogenic liposomes. *Thromb Res* **119**, 2007: 777–784.
53. Traub O, Ishida T, Ishida M, Tupper JC, Berk BC. Shear stress-mediated extracellular signal-regulated kinase activation is regulated by sodium in endothelial cells. Potential role for a voltage-dependent sodium channel. *J Biol Chem* **274**, 1999: 20144–20150.
54. Tsvigoulis G, Alexandrov AV. Ultrasound enhanced thrombolysis: applications in acute cerebral ischemia. *J Clin Neurol* **3**, 2007: 1–8.
55. Tsvigoulis G, Eggers J, Ribo M, Perren F, Saqqur M, Rubiera M, Sergentanis TN, Vadikolias K, Larrue V, Molina CA, Alexandrov AV. Safety and efficacy of ultrasound-enhanced thrombolysis: A comprehensive review and meta-analysis of randomized and nonrandomized studies. *Stroke* **41**, 2010: 280–287.
56. Wang H-B, Yang L, Wu J, Sun L, Wu J, Tian H, Weisel RD, Li R-K. Reduced Ischemic Injury After Stroke in Mice by Angiogenic Gene Delivery Via Ultrasound-Targeted Microbubble Destruction. *J Neuropathol Exp Neurol* **73**, 2014: 548–558.
57. Wang S, Samiotaki G, Olumolade O, Feshitan JA, Konofagou EE. Microbubble Type and Distribution Dependence of Focused Ultrasound Induced Blood Brain Barrier Opening. *Ultrasound Med Biol* **40**, 2014: 130–137.
58. Wood R, Loomis A. The physical and biological effects of high frequency sound waves of great intensity. *Phil Mag J Sci* **4**, 1927: 417–436.
59. Wu SK, Yang MT, Kang KH, Liou HC, Lu DH, Fu WM, Lin WL. Targeted delivery of erythropoietin by transcranial focused ultrasound for neuroprotection against ischemia/reperfusion-induced neuronal injury: A long-term and short-term study. *PLoS ONE* **9**, 2014: 1–9.
60. Yoo S, Bystritsky A, Lee J, Zhang Y, Fischer K, Min B, McDannold N, Pascual-Leone A, Jolesz F. Focused ultrasound modulates region-specific brain activity. *Neuroimage* **56**, 2012: 1267–1275.
61. Zhou Y-F. High intensity focused ultrasound in clinical tumor ablation. *World J Clin Oncol* **2**, 2011: 8–27.

---

**Address for correspondence:**

Acad. Prof. E. Titianova, MD, PhD, DSc  
Clinic of Functional Diagnostics  
of Nervous System,  
Military Medical Academy,  
3 Georgi Sofiiski Blvd., 1606 Sofia, Bulgaria  
Tel/fax: +359 2 9225454,  
Tel. +359 887 284554  
E-mail: titianova@yahoo.com

---

**Адрес за кореспонденция:**

Акад. проф. Е. Титянова, дм, дмн  
Клиника „Функционална диагностика  
на нервната система“  
Военномедицинска академия  
Бул. „Г. Софийски“ 3, 1606 София  
Tel./fax: +359 2 9225454,  
Tel. +359 887 284554  
E-mail: titianova@yahoo.com

**Информация за обучение  
по високоспециализираните дейности в неврологията  
през 2016–2017 г.**

**Високоспециализирани дейности за лекари  
със специалност „Нервни болести“**

Невросонология  
Клинична електроенцефалография  
Клинична електромиография  
Диагностика на автономната нервна система

**База на обучение**

Клиника „Функционална диагностика на нервната система“,  
Военномедицинска академия – София

**Продължителност на обучение** – три месеца

**Краткосрочни курсове**

**„Клинична електроенцефалография“**

Клиника „Функционална диагностика на нервната система“, ВМА – София  
16–18 ноември 2016 г.  
13–15 март 2017 г.

**„Теоретични основи на невросонологията“**

Клиника „Функционална диагностика на нервната система“, ВМА – София  
30 ноември – 2 декември 2016 г.

**„Клинична невросонология“**

Клиника „Функционална диагностика на нервната система“, ВМА – София  
26–28 февруари 2017 г.

**„Каротидна патология – съвременни диагностични и терапевтични подходи“**

Клиника „Функционална диагностика на нервната система“, ВМА – София  
27–28 октомври 2016 г.

**„Клинична електромиография“**

Клиника „Функционална диагностика на нервната система“, ВМА – София  
23–25 ноември 2016 г.  
20–22 март 2017 г.

**Високоспециализирани дейности за медицински сестри**

Клиника „Функционална диагностика на нервната система“, ВМА – София  
4–6 април 2017 г.

*Курсовете включват лекции и практически упражнения  
съгласно програмите за обучение.*

**Информация и записване**

ВМА – София 1606, бул. „Георги Софийски“ № 3, Учебно-научен отдел, ет. 1, стая 9, тел. 02 92 25 316(866)  
Медицински факултет на СУ „Св. Климент Охридски“ – София, тел. 02 868 71 40



# CROATIAN NEUROSONOLOGY    ХЪРВАТСКА НЕВРОСОНОЛОГИЯ

Guest Editor    Гост-редактор



**Prof.  
Vida Demarin**  
MD, PhD, FAAN,  
FAHA, FESO, FEAN  
Full member  
of the Croatian Academy  
of Sciences and Arts

**Проф.  
Вида Демарин**  
MD, PhD, FAAN,  
FAHA, FESO, FEAN  
Действителен член  
на Хърватската академия  
на науките и изкуствата

**Professor Vida Demarin**, MD, Ph.D. graduated from School of Medicine, University of Zagreb, Croatia, where she gained her Master of Science thesis and Doctor of Philosophy degree. She finished her residency in neuropsychiatry in Sestre milosrdnice University Hospital Centre, Zagreb, Croatia.

She was Head of the Department of Clinical Neurology and Centre for Neurological Sciences and Brain Research in University Hospital Centre "Sestre Milosrdnice" from May 1994 until November 2011. Under her leadership the Department became Reference Centre for Neurovascular Disorders and Reference Centre for Headaches of Ministry of Health of Republic of Croatia. From November 2011 until September 2012 she was Counselor for International Collaboration in the same institution. She was Medical director of Medical Centre Aviva from September 2012 until December 2015, when she became director of the International Institute for Brain Health.

She is a full member and fellow of Croatian Academy of Sciences and Arts. She published more than 1000 papers in national and international journals, organized and participated in numerous symposia, seminars, conferences and congresses. She mentored numerous Doctor of Philosophy and Master of Science theses, research fellows, residents and students.

Professor Demarin's field of interest is stroke prevention and management, neurorehabilitation, neurodegenerative disorders and dementia, management of headache and migraine, neuroplasticity, and neuropathic pain. She was principal investigator of numerous research projects. She is a pioneer of neurosonology in Croatia, and the founder of "Summer Stroke School – Healthy Lifestyle and Prevention of Stroke and Brain Impairment", that has been organized in Dubrovnik, Croatia since 1990.

She was President of the Croatian Neurological Society during two terms and she organized the First National Neurological Congress. She was the founder and first president of the Croatian Society for Neurovascular Disorders and Croatian Stroke Society, whose workgroup published national Recommendations for Stroke Management (2001 and 2006), as well as Evidence based Guidelines for Management of Primary Headaches (2005 and 2008), Consensus Opinion on Brain Death Diagnosing (2005), and Recommendations for the Management of Patients with Carotid Stenosis (2010). She initiated a national program for stroke management, organization of stroke unit network and thrombolysis therapy in Croatia.

For several decades she leads and organizes national stroke and cerebrovascular disease prevention programs, educating citizens, general practitioners and neurologists. All her projects are devoted to raising health awareness and improving the quality of life. She authored numerous publications dedicated to lifestyle improvement and disease prevention.

Professor Vida Demarin is a member of numerous Croatian and international professional societies, President of Kuratorium of International Neuropsychiatric Pula Congresses, president of the Central and Eastern European Stroke Society and the Secretary General of the WFN Applied Research Group on Organization and Delivery of Care. She is a member of the Executive Board of the Academy of Medical Sciences of Croatia, Fellow of American Academy of Neurology, Fellow of American Heart Association, Fellow of European Stroke Organization, Fellow of European Academy of Neurology and member of World Stroke Organization Board of Directors, as well as a member of the International Headache Society, Subspecialty Scientific Panel for Stroke, Subspecialty Scientific Panel for Headache, Subspecialty Scientific Panel for Neurosonology and Subspecialty Scientific Panel on Higher Cortical Functions of the European Academy of Neurology (EAN), Vice President of Croatian Brain Council, and more.

**Address for correspondence:**

Prof. V. Demarin, MD, PhD  
International Institute for Brain Health  
271/4, Grada Vukovara Str.  
HR-10000, Zagreb, Croatia  
e-mail: vida.demarin@gmail.com

**Професор д-р Вида Демарин**, д.м., завършва факултета по медицина в Университета на Загреб, Хърватия, където защитава дисертация и добива научната степен „доктор“. Завършва специализацията си по невропсихиатрия в Университетска болница „Sestre Milosrdnice“, Загреб, Хърватия.

Тя е ръководител на „Катедра по клинична неврология и център за неврологични науки и изследване на мозъка“ в Университетска болница „Sestre Milosrdnice“ от май 1994 г. до ноември 2011 г. Под нейно ръководство катедрата се превръща в консултативен център по мозъчно-съдови заболявания и главоболие към Министерството на здравеопазването на република Хърватска. От ноември 2011 г. до септември 2012 г. е съветник по международно сътрудничество в същата институция. Тя е медицински директор на Медицински център „Aviva“ от септември 2012 г. до декември 2015 г., когато става директор на Международния институт „Brain Health“.

Проф. Демарин е действителен член на Хърватската академия на науките и изкуствата. Публикувала е повече от 1000 статии в национални и международни списания. Организира и участва в множество симпозиуми, семинари, конференции и конгреси. Била е научен ръководител на многобройни дисертационни трудове, научни сътрудници, специализанти и студенти.

Проф. Демарин е с разностранни сфери на научен интерес – превенция и лечение на инсулти, неврореhabилитация, невродегенеративни заболявания и деменция, лечение на главоболие и мигрена, невропластичност и невропатна болка. Била е главен изследовател на множество изследователски проекти. Тя е един от създателите на невросонологията в Хърватия. Основател е на „Лятно училище – здравословен начин на живот и превенция на инсулти и мозъчни увреждания“, организирано в Дубровник, Хърватия от 1990 г. до момента.

Била е президент на Хърватското неврологично дружество (Croatian Neurological Society) в течение на два мандата. Организира Първия национален неврологичен конгрес. Тя е основател и първи президент на Хърватското дружество по невровакуларни заболявания (Croatian Society for Neurovascular Disorders) и на Хърватското дружество по инсулти (Croatian Stroke Society), чиято работна група публикува национални препоръки за поведение при инсулти (2001 г. и 2006 г.), насоки за лечение на първично главоболие (2005 г. и 2008 г.), консенсус-становище за диагностика на мозъчна смърт (2005 г.) и препоръки за лечение на пациенти с каротидна стеноза (2010 г.). Иницира национална програма за поведение при инсулти и организация на мрежа от отделения за лечение на инсулти и тромболитична терапия в Хърватска.

В продължение на няколко десетилетия проф. Демарин ръководи и организира национални програми за превенция на инсулти и мозъчно-съдови заболявания, цялостно обучение на гражданите, общопрактикуващите лекари и невролозите. Всичките ѝ проекти са посветени на повишаване на здравната култура и подобряване на качеството на живот. Тя е автор на многобройни публикации, посветени на подобряване на начина на живот и превенция на заболяванията.

Професор Вида Демарин е член на множество хърватски и международни професионални организации, президент е на "Kuratorium of International Neuropsychiatric Pula Congresses", "Central and Eastern European Stroke Society" и генерален секретар на "WFN Applied Research Group on Organization and Delivery of Care". Тя е член на изпълнителния съвет на "Academy of Medical Sciences of Croatia", на "American Academy of Neurology", "American Heart Association", "European Stroke Organization", "European Academy of Neurology". Участва в борда на директорите на "World Stroke Organization". Член е на "International Headache Society, Subspecialty Scientific Panel for Stroke, Subspecialty Scientific Panel for Headache, Subspecialty Scientific Panel for Neurosonology and Subspecialty Scientific Panel on Higher Cortical Functions of the European Academy of Neurology (EAN)", заместник-председател на "Croatian Brain Council", почетен лектор на БАНМХ и член на редакционния съвет на списание „Невросонология и мозъчна хемодинамика“.

## Ultrasound Characteristics of Vertebral Arteries in Men and Women

S. Morovic<sup>1</sup>, T. Skaric Juric<sup>2</sup>, V. Demarin<sup>3</sup>

<sup>1</sup>Aviva Medical Center, <sup>2</sup>Institute for Anthropological Research,

<sup>3</sup>International Institute for Brain Health – Zagreb, Croatia

### Key words:

Croatian population; mean blood flow velocities; non-invasive ultrasound assessment; ultrasound, vertebral artery; vertebral artery diameter, vertebral artery morphology

**Objective:** The aim of this research was to non-invasively compare morphology and hemodynamics of vertebral arteries in men and women.

**Material and methods:** We examined 155 subjects by ultrasound, using a linear 7.5 MHz probe (Aloka Prosound SSD-5500). Measurements were obtained at V2 segment of vertebral arteries (VAs). The set criteria were: VA diameter 2–4 mm, systolic mean blood flow velocities (MBFV) of 0.35–0.70 m/s, and normal resistance pattern. We investigated the following parameters: diameters of VAs, MBFVs in VAs, sum of VA diameters, sum of MBFVs, diameter of the narrower and wider VA, and age.

**Results:** Our results showed that from the examined 68 men and 87 women, 88 were with a dominant left VA (56% of men and 58% of women), 11 (7%) showed no dominance. Men had both VAs wider, and a larger diameter of the “wider” VA. There were no differences in MBFVs between men and women.

**Discussion:** This led us to a conclusion that the left VA was wider in both sexes. There was no difference in MBFVs among sexes. Men had wider VAs than women.

## Ултразвукови характеристики на вертебралните артерии при мъже и жени

С. Морович<sup>1</sup>, Т. Скарнич Юрич<sup>2</sup>, В. Демарин<sup>3</sup>

<sup>1</sup>Медицински център „Авива“, <sup>2</sup>Институт за антропологични изследвания,

<sup>3</sup>Международен институт „Brain Health“ – Загреб, Хърватия

### Ключови думи:

хърватско население; средна скоростна кръвоток; неинвазивна оценка с ултразвук; ултразвук, вертебрална артерия; диаметър на вертебралната артерия, морфология на вертебралната артерия

**Цел:** Целта на това изследване е сравнение на морфологията и хемодинамиката на вертебралните артерии при мъже и жени чрез неинвазивни методи.

**Методи:** Изследвани са 155 души чрез цветно доплерово картиране. Използвана е линейна 7,5 MHz сонда (Aloka Prosound SSD-5500). Измерванията на вертебралните артерии (ВА) са направени при V2 сегмент по следните критерии: диаметър на ВА – 2–4 mm, средна систолична скорост на кръвния ток (ССК) – 0.35–0.70 m/s и нормална резистентност. Изследвани са следните параметри: диаметър на ВА, ССК във ВА, сбор на ВА диаметри, сбор на ССК, диаметър на по-тясната и по-широката ВА и възраст.

**Резултати:** Нашите резултати показват, че от изследваните 68 мъже и 87 жени, 88 души са с доминираща лява ВА (56% от мъжете и 58% от жените), а при 11 (7%) не е открита разлика. При мъжете и двете ВА са по-широки и с по-голям диаметър на „по-широката“ ВА. Не са открити разлики в ССК между мъже и жени.

**Заключение:** Това ни води до заключението, че лявата ВА е по-широка и при двата пола. Няма разлика в ССК между половете. Мъжете имат по-широки ВА, отколкото жените.

The anatomical position of vertebral arteries caused them to be neglected in research until ultrasound methods became widely available [1, 2]. The ultrasound allows a non-invasive view into the human body; by performing color Doppler flow imaging (CDFI) of the blood vessels of the

Анатомичната позиция на вертебралните артерии ги прави по-трудни за изследване до широкото въвеждане на ултразвуковите методи [1, 2]. Ултразвукът позволява неинвазивен поглед към човешкото тяло. Чрез цветно доплерово картиране (ЦДК) на кръвоносните

head and neck [4], we can painlessly, at bedside, assess cerebral circulation [5, 6, 17].

Vertebral arteries are responsible for one third of the brain's blood supply. They form the rear part of the Willis' circle and are responsible for the blood supply of the cerebellum, pons, middle ear, and the upper parts of the spinal cord and its meninges [24].

Changes in morphology and hemodynamics of vertebral arteries can be the cause of many disorders. For example, 15% of all strokes occur in the irrigational territory of vertebral arteries, and stroke is still the leading cause of death and disability in Croatia [13]. Vertigo, on the other hand, is not always a sign of a serious illness, but is a symptom with a great effect on the quality of patients' lives [28]. Impairments of vertebral arteries, both atherosclerotic and congenital, can also serve as unfavorable prognostic factors in chronic degenerative changes in the cervical spine and trauma [20], or atherosclerotic [21] changes in other vessels.

All this makes the investigation of vertebral arteries worthwhile.

Studies have shown that men and women differ in the diameters and mean blood flow velocities (MBFVs) in vertebral arteries (VAs) [3, 15, 18].

The aim of this study is to compare the morphology and hemodynamics of VAs between men and women in the Croatian population.

## Material and Methods

We examined 155 subjects, 68 men and 87 women. The subjects participating in the study were chosen among people having CDFI of vertebral arteries performed as a part of a screening for possible cerebrovascular disorders. All examined subjects had no apparent pathology of vertebral arteries such as occlusion, hypoplasia, and aplasia or severe hemodynamic changes. The subjects with abnormalities of vertebral arteries (stenosis, occlusion, extravertebral flow, etc.) were excluded from the study. All the subjects in the study had normal vertebral arteries (see the text below).

All measurements were done using the extra-cranial color Doppler technique, with a 7,5 MHz probe, on an Aloka Prosound 5500. Vertebral arteries were measured at the V2 segment, between the vertebrae C6 and C5. The criteria used for normal vertebral arteries were: lumen diameter of 2,5–4,5 mm, mean blood flow velocities of 0,35–0,70 m/s, and absence of increased resistance pattern (diastolic velocities above 0,05 m/s). All measurements were done with the patient lying on his/her back; head in mid-position, lifted to 45 degrees, chin facing upwards. By moving the probe horizontally, keeping in contact with the

съдове на главата и шията [4] може безболезнено да се оцени мозъчното кръвообращение при леглото на болния [5, 6, 17].

Вертебралните артерии осъществяват една трета от кръвоснабдяването на мозъка. Те образуват задната част на Вилизиевия кръг и кръвоснабдяват малкия мозък, понса, средното ухо, горните части на гръбначния мозък и неговите менинги [24].

Промените в морфологията и хемодинамиката на вертебралните артерии могат да бъдат причина за различни заболявания, напр. 15% от всички инсулти са в тяхната територия, а инсултите все още са водеща причина за смърт и инвалидност в Хърватия [13]. От друга страна, световъртежът не винаги е признак на сериозно заболяване, но е симптом с голямо влияние върху качеството на живот на пациентите [28]. Уврежданията на вертебралните артерии (атеросклеротични и вродени), могат да бъдат и неблагоприятни прогностични фактори при хронични дегенеративни промени на шийните прешлени, травми [20] или атеросклеротични [21] промени в други съдове.

Всичко това прави изследването на вертебралните артерии ценен метод в клиничната практика.

Различни изследвания са показали, че при мъже и жени съществува разлика в диаметъра и средната скорост на кръвоток (ССК) във вертебралните артерии (ВА) [3, 15, 18].

Целта на това изследване е да се сравни морфологията и хемодинамиката на ВА при мъже и жени в Хърватия.

## Материали и методи

Изследвани са 155 човека – 68 мъже и 87 жени. Участниците в изследването са избрани сред хора, които имат ЦДК на вертебралните артерии като част от скрининг за наличие на мозъчно-съдови заболявания. При всички изследвани лица не се наблюдава видима патология на вертебралните артерии (оклузия, хипоплазия, аплазия или тежки хемодинамични промени). Хора с аномалии на вертебралните артерии (стеноза, запушване, екстравертебрален ток и т.н.) са изключени от тази група. При всички участници в проучването са налице нормални вертебрални артерии (виж текста по-долу).

Всички измервания са извършени с помощта на екстракраниално ЦДК, със сонда от 7,5 MHz на Aloka Prosound 5500. Вертебралните артерии са измерени във V2 сегмент, между C6 и C5 прешлени. Критериите, използвани за нормални вертебрални артерии са: диаметър на лумена 2,5–4,5 mm, средна скорост на кръ-

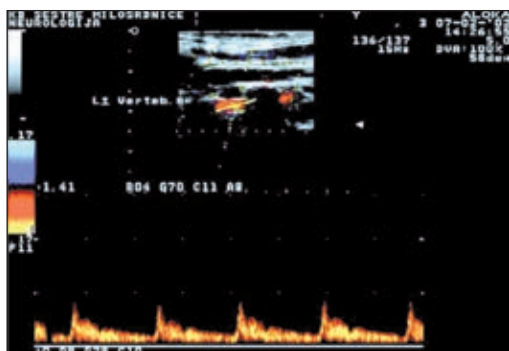


Fig. 1. Normal vertebral artery as seen by CDFI.

Фиг. 1. Нормална вертебрална артерия при изобразяване чрез ЦДК.

skin, a vertebral artery appears (fig. 1) [16, 18]. The two groups were compared in several categories: sex, age, diameter of the right, left, and both vertebral arteries, narrower vertebral artery (being the one with a smaller diameter in both groups), hemodynamics in the right and left vertebral artery, and resistance patterns.

Data were analyzed descriptively, and the differences among groups were analyzed using the Student t-test and  $\chi$ -square.

## Results

Color Doppler flow imaging reports of vertebral arteries performed in 155 healthy subjects were analyzed. There were 68 men (44%) and 87 (56%) women. Among men and women the right vertebral artery was noticed to be narrower than the left one in most cases (table 1). The term "narrower" refers to a smaller vertebral artery lumen when both sides are compared. Fifty-seven percent of subjects had a narrower right vertebral artery as opposed to 36% with a narrower left one. Vertebral arteries of equal width were found in 10% of subjects. A similar percentage of men and women were found to have a narrower right vertebral artery: 56% of men and 58% of women. Results were similar for the other side: 36% of men and 37% of women had a narrower left vertebral artery.

вотока 0,35–0,70 m/s и липса на повишена резистентност (диастолна скорост над 0,05 m/s). Всички измервания са проведени при легнали на гръб пациенти, с глава в срединна позиция, под ъгъл 45 градуса и сочеща нагоре брадичка. Вертебралната артерия се изобразява при хоризонтално преместване на сондата, без да се губи контакт с кожата (фиг. 1) [16, 18]. Двете групи са сравнени по няколко показателя: пол, възраст, диаметър на дясна, лява и двете вертебрални артерии, по-тясна вертебрална артерия (тази с по-малък диаметър и в двете групи), хемодинамика в дясна и лява ВА, и характеристики на резистентността.

Данните са анализирани описателно, а разликите между групите са анализирани с помощта на „Student t-test and  $\chi$ -square“.

## Резултати

Анализирани са резултатите от ЦДК на кръвния ток на ВА при 155 здрави индивиди, 68 мъже (44%) и 87 (56%) жени. И при двата пола в повечето случаи дясната вертебрална артерия е по-тясна от лявата (табл. 1). Терминът „тесен“ се отнася до по-малкия лумен на едната вертебрална артерия, когато се сравняват двете страни. При 57% е установен по-тесен лумен на дясната ВА, за разлика от 36% с по-тесен лумен на лявата. Вертебрални артерии с еднаква ширина са открити в 10% от изследваните. Установява се, че почти еднакъв процент мъже (56%) и жени (58%) имат по-тесен лумен на дясната вертебрална артерия. Резултатите са сходни и за другата страна – 36% от мъжете и 37% от жените са с по-тясна лява вертебрална артерия. Осем процента от мъжете и 5% от жените имат вертебрални артерии с еднаква ширина (табл. 1).

Някои от изследваните параметри се различават значително при двата пола. Жените са средно с 11 години по-възрастни. При мъжете и двете ВА са по-широки, отколкото при жените, въпреки че разликите не са статистически значими. Когато обаче се сравнява

Table 1. Side of the "narrower" vertebral artery.

Таблица 1. Страна на „по-широката“ вертебрална артерия.

	Right/ Дясно	Left/ Ляво	Right=Left Дясно=Ляво	Общо/ Total
Men/ Мъже	37 56%	24 36%	7 8%	68
Women/ Жени	51 58%	32 37%	4 5%	87
Men and women/ Мъже и жени	88 57%	56 36%	11 6%	155

Eight percent of men and 5% of women had an equal width of vertebral arteries (table 1).

Men and women differed greatly in some examined parameters. Women were in average eleven years older than men. Men had the right and left vertebral artery wider than women even though the differences were not statistically significant. However, when we compared both diameters together, the difference between men and women was statistically significant. There were no great differences in mean blood flow velocities in the left and right vertebral artery between men and women. Also, when compared, the sum of mean blood flow velocities in both vertebral arteries showed no difference between men and women. The difference in the diameters of the "narrower" vertebral artery was not significant between these two groups. Men showed a statistically significant wider diameter of the "wider" vertebral artery (table 2).

## Discussion

Because of their anatomic location and inconvenient access for surgical procedures vertebral arteries stayed neglected in research for a long time [7, 9, 10, 11], even though they are the second largest blood supplier of the brain. They are responsible for 30% of the brain's blood supply and form the rear part of the Willis' circle. Circulatory changes in vertebral arteries can cause serious conditions such as stroke, or uncomfort-

бора от двата диаметра, разликата между мъже и жени е статистически значима. Между двата пола не се регистрират големи разлики в ССК в лявата и дясната вертебрална артерия. Също така, при сравнение сборът на ССК в двете вертебрални артерии не показва разлика между мъже и жени. Разликата в диаметрите на „тясната“ вертебрална артерия не е значителна между двете групи. Мъжете имат статистически значимо по-широк диаметър на „широката“ ВА (табл. 2).

## Дискусия

Поради анатомичното си местоположение и неудобен за хирургични процедури достъп, вертебралните артерии са били пренебрегвани дълго време [7, 9, 10, 11], въпреки че те са втория по големина доставчик на кръв към мозъка. Те осъществяват 30% от кръвоснабдяването на мозъка и образуват задната част на Вилизиевия кръг. Циркулаторните промени във вертебралните артерии могат да причинят сериозни заболявания като инсулт или неприятни симптоми като световъртеж [23, 28]. Въвеждането на неинвазивни ултразвукови методи за изследване на кръвоносните съдове води до по-голям интерес към вертебралните артерии [4, 5, 14]. В наши дни все повече състояния се свързват със задната циркулация. Хипоплазията на ВА се

**Table 2.** Comparison of mean values of tested parameters among examined subjects.  
**Таблица 2.** Сравнение на средните стойности на изследваните параметри.

Tested parameter	Men/Мъже	Women/Жени
Age/Възраст	36.19	47.35***
AV-R	3.26	3.11
AV-L	3.43	3.26
AV-R hemo	0.46	0.46
AV-L hemo	0.47	0.48
AV-R+AV-L	6.69	6.37**
AV-R+L hemo	0.93	0.94
Narrower/По-тясна	3.02	2.88
Wider VA/По-широка ВА	3.67	3.49

\* $p=0.005$ , \*\* $p=0.01$ , \*\*\* $p=0.0001$

Age/възраст = mean age of patients/средна възраст на пациентите

AV-R = diameter of the right vertebral artery/диаметър на дясната вертебрална артерия

AV-L = diameter of the left vertebral artery/диаметър на лявата вертебрална артерия

AV-R hemo = hemodynamics of the right vertebral artery/хемодинамика на дясната вертебрална артерия

AV-L hemo = hemodynamics of the left vertebral artery/хемодинамика на лявата вертебрална артерия

AV-R+AV-L = diameter of both vertebral arteries/ диаметър на двете вертебрални артерии

AV-R+L hemo = hemodynamics of both vertebral arteries хемодинамика на двете вертебрални артерии /

Narrower /по-тясна = diameter of the narrower vertebral artery/диаметър на по-тясната вертебрална артерия

Wider VA/по-широка ВА = diameter of the wider vertebral artery/диаметър на „по-широката“ вертебрална артерия

able symptoms such as vertigo [23, 28]. The introduction of noninvasive ultrasound methods for study of blood vessels led to a greater interest in vertebral arteries [4, 5, 14]. Nowadays, more and more conditions are associated with posterior circulation. Vertebral artery hypoplasia is more and more recognized [12, 22], not only as an entity, but also as a condition that may cause certain disorders, e.g. migraine [19, 27].

Our results confirmed some earlier findings. Back in 1999 Seidel [25] showed that mean blood flow velocities are lower in right vertebral arteries and that lumen diameters of right vertebral arteries are smaller than the left ones. Our results showed different findings in regard to mean blood flow velocities, which didn't differ greatly between the right and left vertebral artery, but confirmed the dominance of the left vertebral artery. Our investigation supported some results of earlier studies done by Karayenbuehel and Yasargilа in 1957. They found that vertebral arteries had different diameters in 74% of the population, and 42% of the population had a dominant left vertebral artery. Our study showed different diameters of the right and left vertebral artery in 92% of men and 95% of women. Touboul et al. [26] found a dominant left vertebral artery in 48% of subjects, with 14% having a dominant right vertebral artery. In 1999 Lovrencic-Huzjan et al. [18] found dominant left vertebral arteries in 64% of the Croatian population. Our study on a larger number of subjects showed 57% of dominant left vertebral arteries. Also, women were in average eleven years older than men, which was statistically significant. We have found no apparent reason for this difference until now. Possibly, this could partly be explained by a longer life expectancy of women in our population, or there could be another undetermined reason since this study compared groups only by the characteristics of vertebral arteries. Other risk factors were not investigated or compared in this study.

## Conclusion

This study showed a dominance of the left VA diameter (57%) in both men and women, as presented by some authors in earlier investigations, but showed no difference in MBFVs in both men and women. This investigation also showed that men have a larger sum of both VA diameters and a larger diameter of the wider VA, which leads to the conclusion that men have wider VA than women.

разпознава все по-често [12, 22], не само като цяло, но и като състояние, което може да доведе до различни заболявания, напр. мигрена [19, 27].

Нашите резултати потвърждават някои проведени по-рано проучвания. През 1999 г. Seidel [25] доказва, че ССК са по-ниски в десните вертебрални артерии и диаметрите на лумена на десните ВА са по-малки от тези на левите. Нашите резултати показват различни констатации по отношение на ССК (при нас не се установяват значителни разлики двустранно), но потвърждават доминацията на лявата вертебрална артерия. Нашето изследване подкрепя някои резултати от предишни проучвания, извършени от Karayenbuehel и Yasargilа през 1957 г. те са намерили различни диаметри на ВА в 74% от населението, с доминиране на лявата вертебрална артерия в 42%. Нашето проучване показва различни диаметри на дясната и лявата вертебрална артерия в 92% от мъжете и 95% от жените. Touboul и сътр. [26] установяват доминираща лява вертебрална артерия при 48% от изследваните и доминираща дясна – при 14%. През 1999 г. Lovrencic-Huzjan и сътр. [18] намират доминиращи леви вертебрални артерии в 64% от хърватското население. Нашето изследване е проведено при по-голям брой участници и показва доминиращи леви вертебрални артерии в 57%. Също така, участващите жени са средно с 11 години по-възрастни от мъжете, което е статистически значима разлика. Това може отчасти да се обясни с по-дългата продължителност на живота при жените в нашето население, или може да има друга неуточнена причина, тъй като това проучване сравнява групи само по характеристиките на вертебралните артерии. В това проучване не са изследвани или сравнени други рискови фактори.

## Заклучение

Нашето проучване показва доминиране на диаметъра на лявата ВА (57%) при мъжете и жените, потвърждаващо данни, представени от различни автори в по-ранни изследвания, но не показва разлика в ССК при двата пола. То показва също, че мъжете имат по-голям сбор от двата диаметъра на ВА и по-голям диаметър на по-широката ВА, което води до извода, че мъжете имат по-широки ВА, отколкото жените.

## КНИГОПИС / REFERENCES

1. Bartels E. Duplex ultrasound of the vertebral arteries. Practical implementation, possibilities and limitations of the method. *Ultraschall Med* **12**, 1991: 54-62.
2. Bartels E. Duplex ultrasonography of the vertebral arteries. Clinical applications. *Ultraschall Med* **12**, 1991: 63-69.
3. Bartels E, Fuchs HH, Flugel KA. Duplex sonography of vertebral arteries: examination, the normal values, and clinical applications. *Angiology* **43**, 1992: 169-180.
4. Bendick PJ, Glover JL. Hemodynamic evaluation of vertebral arteries by duplex ultra-sound. *SurgClin North Am* **70**, 1990: 235-244.
5. Bendick PJ, Jackson VP. Evaluation of the vertebral arteries with duplex sonography. *J VascSurg* **3**, 1986: 523-530.
6. Bluth EI, Merritt CR. Doppler color imaging. Carotid and vertebral arteries. *Clin Diagn Ultrasound* **27**, 1992: 61-96.
7. Bluth EI, Merritt CR, Sullivan MA, Bernhardt S, Darnell B. Usefulness of duplex ultra-sound in evaluating vertebral arteries. *J Ultrasound Med* **8**, 1989: 229-235.
8. De Bray JM, Dauzat M, Teisseire-Girod F, Davinroy M, Emile J. The Doppler effect applied to the study of vertebral arteries. *NouvPresse Med* **7**, 1978: 39-42.
9. Delcker A, Diener HC. Various ultrasound methods for studying the vertebral arteries- a comparative evaluation. *Ultraschall Med* **13**, 1992: 213-220.
10. Delcker A, Diener HC. Color-coded duplex sonography in evaluation of vertebral arteries. *Bildgebung* **59**, 1992: 16-21.
11. Delcker A, Diener HC. The value of color duplex for sonography of the vertebral artery. *Vasa Suppl* **33**, 1991: 204-205.
12. Demarin V, Skaric-Juric T, Lovrencic-Huzjan A, Bosnar-Puretic M, Vukovic V. Vertebral Artery Hypoplasia – Sex-Specific Frequencies in 36 Parent-Offspring Pairs. *Coll Antropol* **25**, 2001: 501-509.
13. Gaigalaite V, Vilimas A, Ozeraitiene V, Dementaviciene J, Janilionis R, Kalibatiene D, Rocka S. Association between vertebral artery hypoplasia and posterior circulation stroke. *BMC Neurol* **26**, 2016: 118.
14. Hua Y, Meng XF, Jia LY, Ling C, Miao ZR, Ling F, Liu JB. Color Doppler imaging evaluation of proximal vertebral artery stenosis. *AJR* **193**, 2009: 1434-1438.
15. Jeng JS, Yip PK. Evaluation of vertebral artery hypoplasia and asymmetry by color-coded duplex ultrasonography. *Ultrasound Med Biol* **30**, 2004: 605-609.
16. Kremkau FW. Diagnostic Ultrasound: Principles and Instruments. (6thed.) WB Saunders Company, 2002.
17. Landwehr P, Schulte O, Voshage G. Ultrasound examination of carotid and vertebral arteries. *EurRadiol* **11**, 2001: 1521-1534.
18. Lovrencic-Huzjan A, Demarin V, Bosnar M, Vukoviæ V, Podobnik-Sarkanji S. Color Doppler Flow Imaging (CDFI) of the Vertebral Arteries - The Normal Appearance, Normal Values and the Proposal for the Standards. *CollAntropol* **23**, 1999: 175-181.
19. Lovrencic-Huzjan A, Demarin V, Rundek T, Vukovic V. Role of vertebral artery hypoplasia in migraine. *Cephalalgia* **18**, 1998: 684-686.
20. Mann T, Refsaugé KM. Causes of complications from cervical spine manipulation. *Aust J Physiother* **47**, 2001: 255-266.
21. Mitsumura H, Miyagawa S, Komatsu T, et al. Relationship between Vertebral Artery Hypoplasia and Posterior Circulation Ischemia. *J Stroke Cerebrovasc Dis* **25**, 2016: 266-269.
22. Morovic S, Škaric-Juric T, Demarin V. Vertebral Artery Hypoplasia: Characteristics in a Croatian Population Sample. *ActaClin Croat* **45**, 2006: 325-329.
23. Oder B, Oder W, Lang W, Marschnigg E, Deecke L. Hypoplasia, stenosis and other alterations of the vertebral artery impaired blood rheology manifest a hidden disease? *ActaNeurolScand* **97**, 1998: 398-403.
24. Sanchis-Gimeno JA, Blanco-Perez E, Larrazábal-Morón C, Mata-Escolano F. Anatomic variation of the vertebral artery. *The Spine Journal* 2016 (in press). DOI: <http://dx.doi.org/10.1016/j.spinee.2016.03.054>
25. Seidel E, Eicke BM, Tettenborn B, Krummenauer F. Reference Values for Vertebral Artery Flow Volume by Duplex Sonography in Young and Elderly Adults. *Stroke* **30**, 1999: 2692-2696.
26. Touboul PJ, Bousser MG, LaPlane D, Castaigne P. Duplex scanning of normal vertebral arteries. *Stroke* **17**, 1986: 921-923.
27. Vukovic V, Lovrencic-Huzjan A, Kesic MJ, Morovic S, Demarin V. Prevalence of Migraine in Patients with Vertebral Artery Hypoplasia. *Acta Clin Croat* **43**, 2004: 159.
28. Zhang D, Zhang S, Zhang H, Yumingb X, Shengqia F, Menga Y, Penga J. Evaluation of vertebrobasilar artery changes in patients with benign paroxysmal positional vertigo. *Neuroreport* **24**, 2013: 741-745.

**Address for correspondence:**

Sandra Morovic, MD, PhD  
 Aviva Medical Center  
 2 Nemetova Str.  
 10 000 Zagreb, Croatia  
 Phone +385989052841  
 e-mail: [sandra.morovic@poliklinika-aviva.hr](mailto:sandra.morovic@poliklinika-aviva.hr)



# GEORGIAN    ГРУЗИНСКА NEUROSONOLOGY    НЕВРОСОНОЛОГИЯ

Guest Editor    Гост-редактор



**Ass. Prof.  
Marina Alpaidze,**  
MD, PhD  
President of the Georgian  
Society of Neurosonology  
and Cerebral Hemodynamics

**Гл. ас.  
Марина Алпаидзе,**

д.м.

Председател на Грузинското  
дружество по невросонология и  
мозъчна хемодинамика

## The Role of Duplex Sonography in Posterior Circulation Disorders

M. Alpaidze

N1 State Medical University Clinic – Tbilisi, Georgia

### Key words:

EDS, posterior circulation, rotational functional tests, TCCD, vertebrobasilar insufficiency

Posterior circulation disorders (PCD) include a) vertebrobasilar insufficiency (VBI) with different clinical manifestations: vestibulocerebellar syndrome, cephalgia, cochlear syndrome, vegetovascular dystonia, visual disturbances, “syndrome of vertebral artery compression”, etc.; b) vertebrobasilar TIA; and c) stroke. All of them are caused by blood flow disturbances in vertebral (VA), basilar (BA) and posterior cerebral arteries (PCA).

*Objective:* Evaluation of the role of extracranial duplex-sonography (EDS), transcranial color-coded duplex-sonography (TCCS) and rotational functional tests (RFT) in PCD.

*Material and methods:* 88 patients (age range 18–62 years) with PCD and 20 healthy controls with relevant age range were examined using EDS, TCCS and RFT with measurement of vertebral arteries (VA) diameter, mean flow velocities (MFV) and pulsatility index (PI) in VA, BA and PCA. For statistical analysis SPSS software (Version 11.5) was used.

*Results:* Unilateral narrowing (less than 2.5 mm in diameter) and deformation of VA associated with osteochondrosis or primary hypoplasia were revealed in 48 patients. Bilateral narrowing (less than 2.8 mm in diameter) and deformation of VA were shown in 11 patients. Ultrasound investigation showed a decrease of MFV ( $23.0 \pm 1.4$  cm/s) in the intracranial length of VA and an increase of PI ( $3.2 \pm 0.3$   $p=0.002$ ) in the extracranial segments (V1–V3). In 52 cases (59%) decrease of MFV in BA by  $32.6 \pm 4.7\%$  and in 41 cases (46.5%) decrease of MFV in both PCA by  $24.8 \pm 5.2\%$  ( $P < 0.002$ ) was revealed. In 21 cases (23.8%) concurrent development of vertebrogenic reflex vasoconstriction was observed. In 18 patients (20.4%) only deformation of vertebral arteries with local increase of MFV and normal values in intracranial segments was exposed. Rotational tests were positive in 42 patients (47.7%) and manifested high correlation with clinical data.

*Discussion:* EDS and TCCS are important tools for estimation of high hemodynamic risk in patients with PCD. Rotation induced vertebrobasilar ischemia with temporary impairment of cerebral blood flow to the brainstem, thalamus, and occipital lobes predicts a possible posterior circulation TIA or stroke and helps the proper selection of further treatment strategy.

## Ролята на дуплекс сонографията при нарушения на задната мозъчна циркулация

M. Alpaidze

Първа неврологична клиника, Държавен медицински университет – Тбилиси, Грузия

### Ключови думи:

вертебробазиларна недостатъчност (ВБН), ЕДС, задна мозъчна циркулация, ротаторни функционални тестове, ТДС

Нарушенията на задната мозъчна циркулация (ЗМЦ) включват: а) вертебробазиларна недостатъчност (ВБН) с различни клинични прояви като вестибулоцеребеларен синдром, цефалгия, кохлеарен синдром, вегетосъдова дистония, нарушения на зрението, „синдром на компресия на вертебралната артерия“ и др., б) вертебробазиларни транзиторни исхемични атаки (ТИА) и в) инсулт. Всички те са причинени от нарушения на кръвотока във вертебралните (ВА), базиларната (БА) и задните мозъчни артерии (ЗМА).

*Цел:* Да се оцени ролята на екстракраниалната дуплекс-сонография (ЕДС), транскраниалната цветно-кодирана дуплекс-сонография (ТДС) и ротаторните функционални тестове (РФТ) при нарушения на ЗМЦ.

*Методу:* Изследвани са 88 пациенти на възраст между 18 и 62 г. с нарушения на ЗМЦ и 20 здрави контроли от съответната възрастова група. Използвани са ЕДС, ТДС и РФТ, като са измерени диаметра на ВА, средната скорост на

кръвотока (ССК) и пулсатилния индекс (ПИ) във ВА, БА и ЗМА. За статистически анализ е използван SPSS софтуер (версия 11.5).

**Резултати:** При 48 пациенти е налице едностранно стеснение (<2.5 mm в диаметър) и деформация на вертебралната артерия, свързани с остеохондроза или първична хипоплазия. При 11 пациенти се регистрира двустранно стеснение (<2.8 mm в диаметър) и деформация на вертебралните артерии. Ултразвуковото изследване показва намаление на ССК ( $23.0 \pm 1.4$  cm/s) в интракраниалния участък на вертебралната артерия и увеличаване на ПИ ( $3.2 \pm 0.3$   $p=0.002$ ) в екстракраниалните сегменти (V1–V3). В 52 случая (59%) се отчита намаление на ССК в БА с  $32.6 \pm 4.7\%$ ; а в 41 случая (46.5%) – намаляване на ССК в двете ЗМА с  $24.8 \pm 5.2\%$  ( $p < 0.002$ ). В 21 случая (23.8%) е доказано едновременно развитие на вертеброгенна рефлексна вазоконстрикция. При 18 пациенти (20.4%) е намерена само деформация на вертебралните артерии с локално увеличаване на ССК и нормални стойности в интракраниалните сегменти. Ротаторните тестове са положителни при 42 пациенти (47.7%) и имат висока корелация с клиничните данни.

**Заключение:** ЕДС и ТДС са важни методи за оценка на висок хемодинамичен риск при пациенти с нарушения на ЗМЦ. Индуцираната от ротация вертебробазиларна исхемия с временно увреждане на кръвотока към мозъчния ствол, таламуса и окципиталните дялове може да предскаже развитието на ТИА или инсулт в зоната на ЗМЦ и спомага за изграждане на последващо лечение.

Posterior circulation disorders (PCD) include vertebrobasilar insufficiency (VBI), vertebrobasilar TIA and stroke. All of them are caused by blood flow disturbances in vertebral (VA), basilar (BA) and posterior cerebral arteries (PCA).

The term *cerebrovascular insufficiency* explains the fluctuating nature of brain ischemia. VBI was first reported in early 1990s as a series of patients with fluctuating symptoms, affecting brain structures supplied by the posterior circulation arteries [1].

Vertebrobasilar insufficiency or vertebral basilar ischemia refers to a temporary set of symptoms due to decreased blood flow in the posterior circulation of the brain supplying the medulla, cerebellum, pons, midbrain, thalamus, and occipital cortex with blood. Therefore, the symptoms due to VBI vary according to brain parts with significantly decreased blood flow. It has different clinical manifestations: vestibulocerebellar syndrome, cephalgia, cochlear syndrome, vegetovascular dystonia, visual disturbances, “syndrome of vertebral artery compression”, etc. Dizziness and vertigo, the most recognizable symptoms of VBI in some cases are brought on by head turning, which could occlude the ipsilateral vertebral artery and result in decreased blood flow to the brain if the contralateral artery is damaged [2]. If the VBI progresses the patient may suddenly become weak and fall down (often referred as “drop attack”) [3].

As known, vertebrobasilar transient ischemic attack (TIA) symptoms resolve within 24 hours. More often the symptoms are very brief, lasting a few seconds to half an hour. Some patients have TIAs, usually brief and multiple during a short period of time, sometimes precipitated by changes in position. Symptoms during the attacks are usually described as dizziness, ver-

Нарушенията на задната мозъчна циркулация (ЗМЦ) включват вертебробазиларна недостатъчност (ВБН), вертебробазиларна ТИА и инсулт. Всички те са причинени от нарушения на кръвотока във вертебралните (ВА), базиларната (БА) и задните мозъчни артерии (ЗМА).

Терминът *мозъчносъдова недостатъчност* обяснява променливата същност на мозъчната исхемия. За ВБН се говори за първи път в началото на 1990-те г. при група пациенти с променливи симптоми, засягащи мозъчните структури, кръвоснабдявани от артериите на задната циркулация [1].

Вертебробазиларната недостатъчност (вертебробазиларна исхемия) включва симптоми, дължащи се на намален приток на кръв в задната част на мозъка (продълговат мозък, малък мозък, понс, среден мозък, таламус и окципитална кора). Поради това симптомите, дължащи се на ВБН варират в зависимост от това, кои части на мозъка са с намален приток на кръв. Клинично ВБН може да се прояви с вестибулоцеребеларен синдром, цефалгия, кохлеарен синдром, вегетосъдова дистония, нарушения на зрението, „синдром на компресия на вертебралната артерия“ и др. Замаяването и световъртежът, най-разпознаваемите симптоми на ВБН в някои случаи са предизвикани от извъртане на главата, което може да доведе до оклузия на ипсилатералната ВА и намаляване на притока на кръв към мозъка, ако контралатералната артерия е увредена [2]. Ако ВБН напредва, пациентът може да получи внезапна слабост в и да падне – т. нар. “drop attack” [3].

Както е известно, симптомите на ТИА при ВБН отзвучават в рамките на 24 часа. По-често симптомите са много кратки, с продължителност няколко секунди до половин час. Някои

tigo, veering or staggering, visual blurring, and diplopia indicating vestibulocerebellar system ischemia. Many patients have sudden-onset strokes, most often involving the PICA-supplied region of the cerebellum or the distal intracranial territory. In some patients TIAs are followed by sudden-onset strokes. The most common mechanism of TIA in patients with VA disease is intra-arterial embolism [4].

Approximately 25% of ischemic strokes involve the posterior circulation. Vertebral artery stenosis may account for up to 20% of vertebrobasilar ischemic strokes. In an angiographic study of 4748 patients with ischemic stroke, some degree of proximal extracranial VA stenosis was seen in 18% of the vessels on the right side of the brain and in 22% of the vessels on the left side [5]. Because of the brainstem and cerebellum involvement, vertebrobasilar stroke carries a mortality rate of more than 85%. Most survivors of basilar artery occlusion have severe, persisting disability [6].

Brainstem softening was recognized in the 19th century, but the underlying pathology was not understood until the classic report of Kubik and Adams in 1946. It was described as basilar artery stenosis or occlusion, vertebral artery disease in the neck (severe stenosis, hypoplasia, or occlusion), intracranial vertebral artery stenosis or occlusion, bilateral vertebral occlusive disease, arterio-arterial embolism, etc. Symptoms are clearly of vascular origin and referable to the posterior circulation. Functional vascular spasm or hemodynamic disturbances related to neck and head posture have been suggested, but mechanisms still remain unproven [7, 8].

There are 4 methods available to date for vertebrobasilar (VB) vascular imaging: extracranial and intracranial sonography, computed tomographic angiography (CTA), magnetic resonance angiography with (CE-MRA) and without contrast agents and conventional catheter intra-arterial angiography (IAA). Each of them has its advantages and disadvantages. Intra-arterial angiography remains the reference standard for identification of VA stenosis. It is, however, an invasive technique accompanied by a 2% risk of procedural iatrogenic stroke [9]. CTA and CE-MRA imaging are based on the flow within the vessels, which means that the definition may be scarce in cases with turbulent or severely reduced flow [10].

Sonography is extensively used for evaluation of the VB system, due to its low costs, widespread availability, non-invasiveness, and possibility of being performed at the bedside. Sonography offers opportunities that cannot be explored by means of other imaging techniques. It offers the unique possibility to investigate the hemodynamics in real time, which is impossible

пациенти имат ТИА, обикновено кратки и многобройни за кратък период от време, понякога предизвикани от промяна на позицията. Симптомите по време на атаките обикновено се opisват като замайване, световъртеж, залитане, замъгляване на зрението и диплопия, сочеци вестибулоцеребеларна исхемия. Много пациенти получават остри инсулти, най-често свързани със зоната на малкия мозък, кръвоснабдявана от задната долна малкомозъчна артерия (ЗДМА) или дистални зони. При някои пациенти ТИА са последвани от инсулт. Най-честият механизъм на ТИА при пациенти със засягане на ВА е интраартериална емболия [4].

Приблизително 25% от исхемичните инсулти включват ЗМЦ. Стенозите на ВА могат да достигнат до 20% от вертебробазиларните исхемични инсулти. В ангиографско проучване на 4748 пациенти с исхемичен инсулт, различна степен на стеноза на проксималната екстракраниална част на ВА се наблюдава при 18% от съдовете в дясната мозъчна половина и в 22% от съдовете в лявата [5]. Поради участието на мозъчния ствол и малкия мозък, вертебробазиларният инсулт има над 85% смъртност. Повечето преживели оклузия на ВА имат тежки, трайни увреждания [6].

Размекчението на мозъчния ствол е описано през 19 век, но причините не са разбрани до появата на класическия доклад на Кубик и Адамс през 1946 г. Те са описани като: стеноза или оклузия на ВА; тежка стеноза, хипоплазия, или оклузия на ВА в областта на шията; интракраниална стеноза или оклузия на ВА; двустранна оклузивна вертебрална болест; артерио-артериална емболия и др. Симптомите са с ясен съдов произход и се свързват със ЗМЦ. Механизмите все още остават недоказани, предполага се функционален съдов спазъм или хемодинамични нарушения, свързани с позицията на врата и главата [7, 8].

Налице са четири достъпни метода за вертебробазиларно (ВБ) съдово изобразяване: екстракраниална и интракраниална сонография, компютърна томографска ангиография (КТА), магнитно-резонансна ангиография (МРА) със и без контрастни вещества и конвенционална катетеризационна интраартериална ангиография (КИА). Всеки от тях има своите предимства и недостатъци. Интраартериалната ангиография остава златния стандарт за идентифициране на стенози на ВА. Това е обаче инвазивна техника, свързана с процедурен риск от 2% за ятрогенен инсулт [9]. Изобразяването с КТА и МРА се основава на кръвния ток в съдовете, т.е. определянето му може да бъде неточно при турбулентен или силно понижен кръвоток [10].

with conventional neuroimaging, for both intracranial and extracranial segments in the same session. Moreover, new advances for examining the entire intracranial segment have been made even with only transcranial Doppler (TCD) with new software. The use of extracranial color-coded duplex (EDS) and transcranial color-coded duplex (TCCD) imaging has further enhanced VA, BA and PCA tract imaging and thereby increased diagnostic sensitivity [11]. TCCD has a sensitivity of 72% and a specificity of 94% in patients with basilar or vertebral arteries diseases.

Pathologic findings of the VA that can be detected by EDS include caliber variations and hypoplasia, course anomalies and cervical compression, proximal and distal occlusion, proximal stenosis with and without cervical compensation, V4 segment intracranial stenosis, dissection, and subclavian steal [12]. The most frequent locations of VA atherosclerotic damage are the sites of vessel bifurcation, namely at the V0/V1 origin and in distal V4 tracts, i.e. the VB junction. Arterial dissection is located more frequently in V2 and V3 (35% and 34%), V1 (20%), and V4 segments (11%).

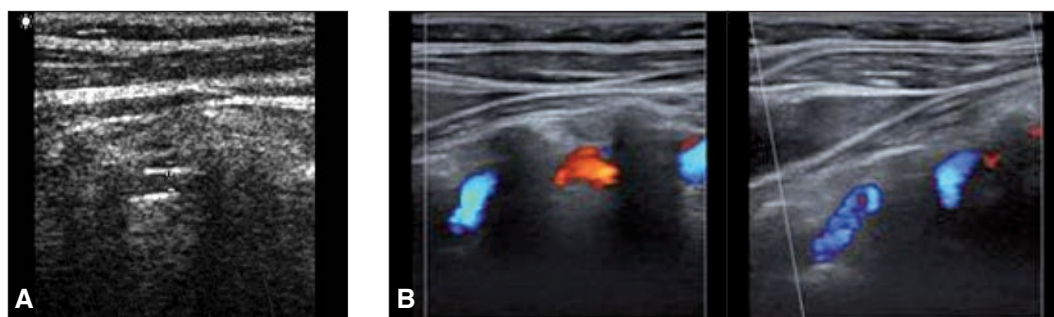
Blood flow, caliber, different indices, and asymmetry throughout the entire vessel length can be detected using the standard color duplex imaging [13]. The vessel caliber criteria used to diagnose VA hypoplasia remain a matter of debate. In an early pathoanatomic study, hypoplasia was defined as a lumen diameter of less than 2 mm, this definition being supported by a sonographic study revealing decrease in blood flow velocity [14]. Nonetheless, other authors have proposed a diagnosis of hypoplasia when the caliber is less than 3 mm and the Doppler spectrum shows a high resistive pattern [15].

Thus, the proper and timed detection of PCD is very important to save lives and to decrease disability. The present research aims to evaluate the role of extracranial duplex-sonography (EDS), transcranial color-coded duplex-sonography (TCCD) and RFT in PCD.

Сонографията се използва широко за оценка на вертебробазиларната система (ВБС), поради ниските си разходи, широко разпространение, неинвазивност и възможност да бъде извършена при леглото на болния. Тя предлага възможности, които не могат да бъдат постигнати чрез други образни техники. Нейна уникална възможност е да изследва хемодинамиката едновременно на интра- и екстракраниални сегменти в реално време, което е невъзможно с другите конвенционални образни методи. Освен това, чрез нов софтуер е възможно изследването на целия интракраниален сегмент дори само с транскраниален Доплер. Използването на екстракраниален (ЕДС) и транскраниален цветно-кодиран дуплекс (ТДС) засилва допълнително изобразяването на ВА, БА и ЗМА и по този начин увеличава диагностичната чувствителност [11]. Транскраниалната дуплекс-сонография има 72% чувствителност и 94% специфичност при пациенти с увреждания на ВА или БА.

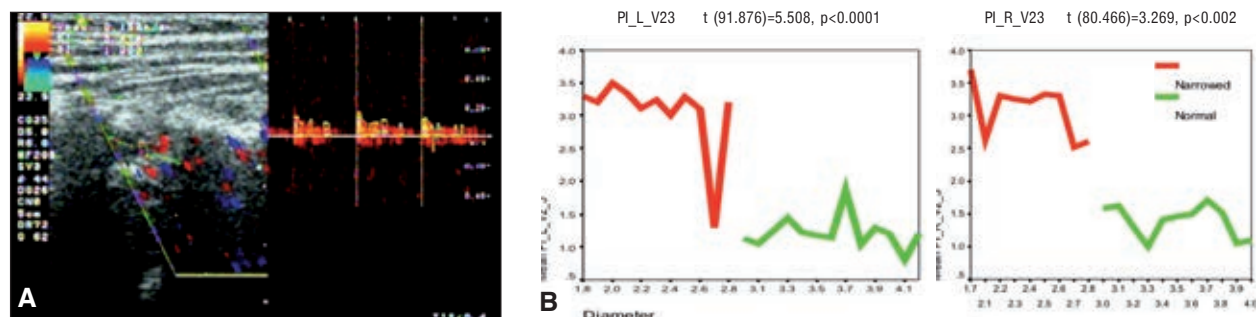
Чрез ЕДС могат да бъдат установени различни патологични находки на ВА - вариации в калибъра и хипоплазия, аномалии по хода на артерията и цервикална компресия, проксимална и дистална оклузия, проксимална стеноза с и без цервикална компенсация, интракраниална стеноза на V4 сегмент, дисекация, субклавиен "steel" синдром [12]. Най-честите атеросклеротични увреждания на ВА са в местата на съдови бифуркации - V0/V1 и дисталните V4 части, т.е. вертебро-базиларния преход. Артериална дисекация се открива най-често във V2 и V3 (35% и 34%), V1 (20%) и V4 сегмент (11%).

Чрез стандартно цветно-кодирано дуплекс изображение може да се регистрира кръвотока и калибъра на съда, да се определят различни индекси и да се прецени наличието на асиметрия [13]. Критериите за калибъра на съдовете при диагностиката на хипоплазия на ВА остават спорни. Ранно патоанатомично проучване определя като хипоплазия диаме-



**Fig. 1. A.** VA diameter (2.1 mm) – hypoplasia. **B.** Tortuosity and kinking of V2–V3 segments.

**Фиг. 1. А.** Диаметър на ВА (2.1 mm) – хипоплазия. **В.** Патологична нагънатост и извивки на V2–V3 сегменти.



**Fig 2. A.** High resistive flow in hypoplastic VA. **B.** An Increase of PI ( $3.2\pm 0.3$ ) in the extracranial segments (V2, V3).

**Фиг. 2. А.** Намаляване на ССК ( $23.0\pm 1.4$ ) в интракраниалната част (V4) на ВА. **В.** Увеличение на ПИ ( $3.2\pm 0.3$ ) в екстракраниалните сегменти (V2, V3).

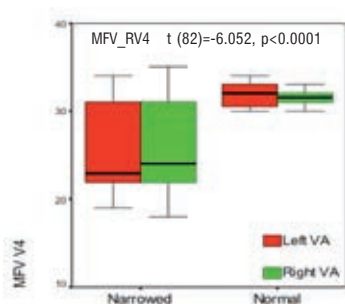
### Material and Methods

A total of 88 patients (age range 18–62 years) with PCD and 10 healthy controls were examined using EDS, TCCD and RFT with measurement of VA diameter, mean flow velocities (MFV) and pulsatility index (PI) in VA, BA and PCA. Patients were examined by board certified neurologists and neurosonologists. The exclusion criteria were as followed: a) dissection of the VA or BA; b) occlusion of VA; c) high grade stenosis of the carotid (>75%) and subclavian artery (>50%); d) other conditions, such as cerebral haemorrhage and severe heart disease with low cerebral blood flow. For statistical analysis SPSS software (version 11.5) was used.

### Results

In general VA narrowing was observed in 67% of the patients.

Unilateral narrowing (diameter < 2.5 mm) was revealed in 48 patients (fig. 1A), bilateral narrowing (diameter <2.8 mm), deformation of vertebral arteries or primary hypoplasia – in 11 patients. Length anomalies, tortuosity and kinking of V1–V3 segments were commonly observed (fig. 1B). These were associated with cervical spine arthrosis, rheumatoid arthritis, and cervical disc herniation, which could also cause vascular compression.



**Fig. 3.** Decrease of MFV ( $23.0\pm 1.4$ ) in the intracranial length (V4) of VA.

**Фиг. 3.** Намаляване на ССК ( $23.0\pm 1.4$ ) в интракраниалната част (V4) на ВА.

тър на съдов лумен, по-малък от 2 mm. Тази дефиниция се поддържа и от ултразвуково изследване, което показва намаляване на скоростта на кръвния ток [14]. Други автори предлагат за хипоплазия да се счита калибър под 3 mm и Доплеров спектър, показващ висока резистентност [15].

По този начин правилното и навременно откриване на нарушенията на ЗМЦ е от особена важност за спасяване на живота на пациента и намаляване на остатъчните увреждания. Настоящото изследване цели да подчертае ролята на екстракраниалната дуплекс-сонография (ЕДС), транскраниалната цветно-кодирана дуплекс-сонография (ТДС) и ротаторните функционални тестове (РФТ) при диагностиката на патологията на ЗМЦ.

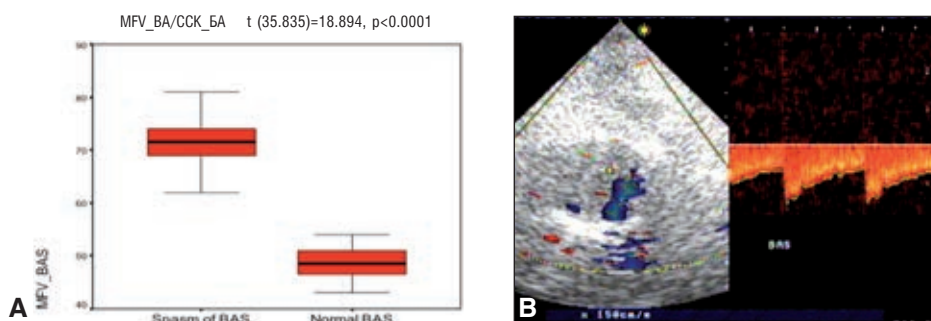
### Контингент и методи

Изследвани са 88 пациенти на възраст между 18 и 62 г. с нарушения в ЗМЦ и 20 здрави контроли от съответната възрастова група. Използвани са ЕДС, ТДС и РФТ с измерване на диаметъра на ВА, средната скорост на кръвотока (ССК) и пулсатилния индекс (ПИ) във ВА, БА и ЗМА. Пациентите са изследвани от сертифицирани невролози и невросонолози. Изключващи критерии са: а) дисекция на ВА или БА; б) оклузия на ВА; в) високостепенна стеноза на каротидната (>75%) и подключичната артерия (>50%); г) други състояния, като мозъчен кръвоизлив и тежко сърдечно заболяване с нисък мозъчен кръвоток. За статистически анализ е използван SPSS софтуер (версия 11.5).

### Резултати

Стеснение на ВА е регистрирано при 67% от пациентите.

Едностранно стеснение (диаметър <2.5 mm) е открито при 48 пациенти (фиг. 1А),



**Fig. 4. A.** Concurrent development of vertebrogenic reflex vasoconstriction of BA. **B.** Spasm of BA.  
**Фиг. 4. А.** Развитие на вертеброгенна рефлексна вазоконстрикция на БА. **В.** Спазъм на БА.

A tortuous course of V2–V3 segments was accompanied by an increase in resistive indices and changes in blood flow velocities. In narrowed vertebral arteries calculations showed a significant increase of PI ( $PI = 3.2 \pm 0.3$ ,  $p < 0.0001$ ) (fig. 2). The correlation between the lumen diameter and PI was 0.025.

Decrease of mean blood flow velocities (MFV  $23.0 \pm 1.4$  cm/s) in the intracranial portion of ipsilateral VA ( $p < 0.0001$ ) was revealed in all patients with VA hypoplasia or stenosis (fig. 3).

In 52 patients (59%) with PCD decrease of MFV in BA by  $32.6 \pm 4.7\%$  was observed; in 41 cases (46.5%) decrease of MFV in both PCA by  $24.8 \pm 5.2\%$  ( $p < 0.002$ ) was detected.

In 21 patients (23.8%) vasoconstriction in BA (fig. 4) was found. In 15 patients (17%) vasoconstriction of intracranial portion of vertebral arteries (V4) was seen (fig. 5).

In 18 patients (20.4%) only deformation of VA with local increase of MFV was found. In patients with severe proximal V1–V2 stenosis, especially when compensation via cervical vessels was insufficient, retrograde flow during systole and orthograde flow during diastole (biphasic) was observed in V4 segments. Conventional neuroimaging may lead to false interpretations because the biphasic low flow in V4 segment may reduce visualization and consequently be interpreted as occlusion.

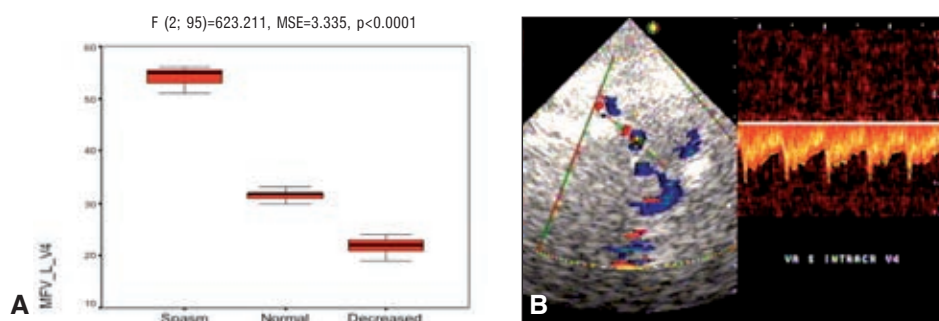
двустранно стеснение (диаметър  $< 2.8$  mm), деформация на ВА или първична хипоплазия – при 11 пациенти. Наблюдават се аномалии в дължината, патологична нагънатост и извивки на V1–V3 сегменти (фиг. 1В). Те са свързани с артроза шийните прешлени, ревматоиден артрит, цервикална дискова херния, които също могат да предизвикат съдова компресия.

Патологичните нагънатости на V2–V3 сегменти са съпроводени с увеличаване на индексите на съпротивление и промени в скоростите на кръвния ток. В стеснените участъци на ВА е налице значително увеличение на ПИ ( $PI 3.2 \pm 0.3$ ,  $p < 0.0001$ ) (фиг. 2). Съотношението между диаметъра на лумена и ПИ е равно на 0.025.

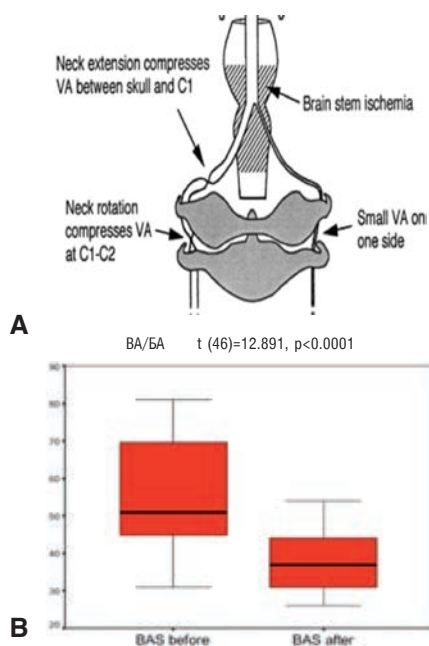
При всички пациенти с хипоплазия или стеноза на ВА е налице намаляване на средните скорости на кръвотока (ССК –  $23 \pm 1.4$  cm/s) в интракраниалната част на хомолатералната ВА ( $p < 0.0001$ ) (фиг. 3).

При 52 пациенти (59%) с нарушения на ЗМЦ се регистрира намаляване на ССК в БА с  $32.6 \pm 4.7\%$ , а при 41 пациенти (46.5%) – намаляване на ССК в двете ЗМА с  $24.8 \pm 5.2\%$  ( $p < 0.002$ ).

При 21 пациенти (23.8%) е доказана вазоконстрикция на БА (фиг. 4).



**Fig. 5. A.** Vertebrogenic reflex vasoconstriction in vertebral arteries V4 segment. **B.** Spasm of V4 segment.  
**Фиг. 5. А.** Вертеброгенна рефлексна вазоконстрикция на V4 сегмент на вертебралните артерии. **В.** Спазъм на V4 сегмент.



**Fig. 6. A.** Scheme of the VA compression during RFT. **B.** A Decrease of BFV in BA after RFT.

**Фиг. 6. А.** Схема на компресия на ВА по време на РФТ. **В.** Намаляване на скоростта на кръвния ток в БА след РФТ.

Rotational tests were positive in 47.7% of the patients (fig. 6). Ultrasound examinations showed decrease of MFV by  $31.45 \pm 6.7\%$  in BA (fig. 7).

### Discussion

The mechanism of vertebrobasilar ischemia is either embolic or hemodynamic in nature. Embolic causes for vertebrobasilar ischemia are distal embolization from plaques or mural lesions of the subclavian, vertebral, and/or basilar arteries. For hemodynamic symptoms to occur, substantial disease must be present in both VAs, and compensatory contribution from the anterior circulation via the circle of Willis must be incomplete. Alternatively, hemodynamic ischemia may occur with proximal subclavian artery stenosis leading to a subclavian steal syndrome or VA steno-occlusive disease. Coward et al. raised

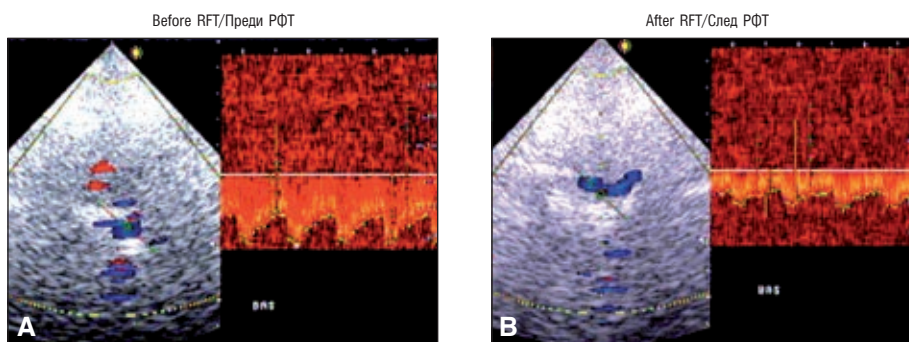
При 15 пациенти (17%) е налице вазоконстрикция на интракраниалната част на ВА (V4) (фиг 5).

При 18 пациенти (20.4%) е налице само деформация на ВА с локално увеличение на ССК. При пациенти с тежка проксимална V1–V2 стеноза, особено когато е налице недостатъчна компенсация чрез цервикалните артерии, във V4 сегмент се наблюдава ретрограден кръвоток по време на систола и ортограден ток по време на диастола (двуфазност). Конвенционалното невроизобразяване може да доведе до грешни интерпретации, тъй като двуфазния нисък кръвоток във V4 сегмент може да намали визуализацията и следователно да се интерпретира като оклузия.

Ротаторните тестове са положителни при 47.7% от пациентите (фиг. 6). Ултразвуковото изследване показва намаление на ССК в БА с  $31.45 \pm 6.7\%$  (фиг. 7).

### Обсъждане

Механизмът на вертебробазиларна исхемия е емболичен или хемодинамичен. Емболични причини за вертебробазиларна исхемия са дистална емболизация от плаки или пристенни лезии на субклавийните, вертебралните и/или базиларните артерии. За да се появят хемодинамични симптоми, трябва да е налице значителна патология в двете ВА и непълна компенсация от предното мозъчно кръвообращение чрез Вилизиевия кръг. Хемодинамична исхемия може да се наблюдава при проксимална стеноза на подключичната артерия, водеща до субклавиен “steel” синдром или стено-оклузивна болест на ВА. Coward и сътр. обсъждат въпроса за предимствата на ендоваскуларната терапия при стеноза на ВА в сравнение с медикаментозното лечение. Необходими са по-големи рандомизирани проучвания, за да се отговори на този въпрос. В клиничната практика хирургичната и ендовас-



**Fig. 7. A** Decrease of BFV in BA after RFT (**B**).

**Фиг. 7.** Намаляване на скоростта на кръвния ток в БА след РФТ (**В**).



questions about the benefits of endovascular treatment of VA stenosis compared to medical therapy. Larger randomized trials are needed to answer this question. In clinical practice vascular reconstruction by surgical or endovascular means is logically a reasonable option to improve the VB blood supply [16]. In patients with posterior circulation TIA and stroke, the presence of VB stenosis is associated with a greatly increased risk of recurrent stroke. It identifies a group of patients who have a risk as high as 33% in the first month after their initial event. Traditionally, posterior circulation stroke and TIA have been thought to have a lower recurrent stroke risk than other types of stroke. In contrast, studies demonstrate that it is associated with a high early stroke risk; a meta-analysis suggests that the risk is higher than that seen in anterior circulation stroke [17]. Seizures and syncope are common causes for temporary loss of consciousness in PCD. The reticular activating system, which promotes wakefulness, is located in paramedian tegmentum of the upper brainstem. Basilar artery stenosis or occlusion can interrupt the function of these fibers and impair consciousness leading to coma. However, basilar occlusive disease always causes other accompanying findings, such as oculomotor and motor signs [18]. The diagnosis "positional" VB ischemia is present during lateral neck rotation/extension and is attributed to bony "nipping" of the vertebral artery. This study shows our experience in determining by EDS and TCCD whether the "positional" VB ischemia could be associated with any changes of blood flow velocities in the intracranial VA, BA and P1 segment of PCA during head turning.

Rotational vertebrobasilar ischemia can be very incapacitating because of the temporary impairment of cerebral blood flow to the brainstem, thalamus, and occipital lobes and possible posterior circulation stroke. An accurate diagnosis depends not only on clinical symptoms, but also on hemodynamic and angiographic studies. The recognition of its peculiar characteristics and the use of TCCD are important for proper selection of patients for surgical treatment [19, 20]. The present study proves that EDS and TCCD are the noninvasive and real-time high sensitive monitoring tools assessing the structural and hemodynamic status of all arteries providing the posterior blood circulation. They can confirm the etiology of hypoperfusion in cerebrovascular insufficiency, TIA or stroke by suggesting a drop in blood flow in the presence of arterial stenosis. These methods give the possibility to evaluate the blood supply in different body positions, to detect the decrease in peak systolic velocity and MFV in BA in patients with positive RFT, estimate the collateral supply, and detect embolic

куларната съдова реконструкция са разумен вариант за подобряване на вертебробазиларното кръвоснабдяване [16]. При пациенти с ТИА и инсулт на ЗМЦ наличието на стеноза е свързано с повишен риск от рецидив – до 33% през първия месец. Процентът на рецидиви при инсулти и ТИА в ЗМЦ е по-нисък в сравнение с тези при нарушения на предната циркулация, но опасността от ранни инциденти е по-голяма (проведен мета-анализ доказва това твърдение) [17]. Припадъци и синкоп са чести прояви на временна загуба на съзнание при заболявания на ЗМЦ. Активиращата ретикуларна формация, поддържаща състоянието на будност, се намира в парамедианния тегментум на мозъчния ствол. Стеноза или оклузия на БА може да подтисне функцията и, с промени в съзнанието до кома. Оклузията на БА винаги предизвиква и други симптоми (околomotorни, двигателни и др.) [18]. Диагнозата „позиционна“ вертебробазиларна исхемия се поставя при странично завъртане/екстензия на шията и се свързва с дразнене на ВА от костни изменения. Настоящото изследване показва нашия опит чрез ЕДС и ТДС да се определи дали „позиционната“ вертебробазиларна исхемия е свързана с промени в скоростта на кръвотока в интракраниалната част на ВА, БА и P1 сегмент на ЗМА при завъртане на главата.

Вертебробазиларната исхемия при ротация може временно да наруши кръвотока към мозъчния ствол, таламуса и окципиталните дялове и да предизвика инсулт в зоната на ЗМЦ. Точната диагноза зависи не само от клиничните симптоми, но и от хемодинамичните и ангиографски изследвания. Познаването на характерните клинични особености и използването на ТДС е важно за правилния подбор на пациенти за хирургично лечение [19, 20]. Настоящото проучване показва, че ЕДС и ТДС са неинвазивни, високочувствителни методи за мониториране и оценка на структурата и хемодинамичния статус на артериите, осигуряващи ЗМЦ, в реално време. Те изясняват етиологията на хипоперфузията при мозъчносъдова недостатъчност, ТИА или инсулт чрез доказване на намаления кръвоток при артериална стеноза. Тези методи дават възможност за оценка на кръвоснабдяването при различни позиции на тялото, намалението на пиковата систолна и средната скорост на кръвния ток в БА при пациенти с положителен РФТ, състоянието на колатералната система и наличието на емболи. Мониторирането с ТДС е много важно за избора на по-нататъшна стратегия за лечение и проследяване.

phenomena. TCCD monitoring is very important in selecting a treatment strategy and follow-up.

Dynamic TCCD monitoring is very helpful in identifying TIAs or strokes due to hypoperfusion in patients with PCD [21]. Further studies are needed to validate TCCD findings in the heterogeneous group of patients with symptomatic and asymptomatic extra- and intracranial arterial stenosis.

## Conclusion

EDS and TCCD are important tools for estimation of high hemodynamic risk patients with PCD and rotation induced vertebrobasilar ischemia, which predicts a possible posterior circulation TIA or stroke. These methods help the proper selection of further treatment strategy.

Динамичното наблюдение с ТДС е много полезно при диагностициране на хиперфузионни ТИА или инсулти при пациенти със заболявания на ЗМЦ [21]. Необходими са допълнителни проучвания, за да се валидират данните от ТДС в хетерогенната група от пациенти със симптоматична и асимптоматична екстра- и интракраниална артериална стеноза.

## Заклучение

ЕДС и ТДС са важни методи за оценка на висок хемодинамичен риск при пациенти с увреждания на ЗМЦ и ротаторна вертебробазиларна исхемия, които могат да доведат до ТИА или инсулт в тази зона. Те спомагат за правилния избор на последващо лечение.

## КНИГОПИС / REFERENCES

- Alqadri S, Adil MM, Watanabe M, Qureshi AI. Patterns of collateral formation in basilar artery steno-occlusive diseases. *J Vasc Interv Neurol* **6**, 2013: 9-13.
- Alqadri S, Adil MM, Watanabe M, Qureshi AI. Patterns of collateral formation in basilar artery steno-occlusive diseases. *J Vasc Interv Neurol* **6**, 2013: 9-13.
- Arnold M, Bousser MG. Clinical manifestations of vertebral artery dissection. *Front Neurol Neurosci* **20**, 2005: 77-86.
- Bein BN, Dravert NE. Efficacy of cytoflavin in the treatment of vertebrobasilar insufficiency. *Eksp Klin Farmakol* **73**, 2010: 8-10.
- Calabrò RS, Laganà A, Savica R, La Spina P, Mento G, Longo M, Musolino R. Brainstem ischemia, steno-occlusive pathology of the vertebral arteries, and alterations in the circadian blood pressure pattern: a case report. *J Stroke Cerebrovasc Dis* **18**, 2009: 309.
- Caplan LR. Vertebrobasilar disease. Time for a new strategy. *Stroke* **12**, 2002: 111-114.
- Caplan LR. Posterior circulation ischemia: then, now, and tomorrow. *Stroke* **31**, 2000: 2011-2023.
- Chun Ho Yu S, Wai Hong Leung T. Symptomatic Ostial Vertebral Artery Stenosis: Treatment with Drug-eluting Stents—Clinical and Angiographic Results at 1-year Follow-up. *Radiology* **251**, 2009: 224-232.
- Chun Ho Yu S, Wai Hong Leung, Suk Yee Lam J, Wai Man Lam W, Ka Sing Wong L. Symptomatic Ostial Vertebral Artery Stenosis: Treatment with Drug-eluting Stents—Clinical and Angiographic Results at 1-year Follow-up. *Radiology* **251**, 2009: 224-232.
- Doepp F, Valdueza JM, Schreiber SJ. Transcranial and extracranial ultrasound assessment of cerebral hemodynamics in vascular and Alzheimer's dementia. *Neurol Res* **28**, 2006: 645-649.
- Giannopoulos S, Kosmidou M, Pelidou SH, Kyritsis AP. Vertebral artery hypoplasia: a predisposing factor for posterior circulation stroke? *Neurology* **68**, 2007: 1956-1957.
- Gilberti N, Gamba M, Costa A, Vergani V, Spezi R, Pezzini A, Volonghi I, Mardighian D, Gasparotti R, Padovani A, Magoni M. Pure midbrain ischemia and hypoplastic vertebrobasilar circulation. *Neurol Sci* **35**, 2014: 259-63.
- Gong X, Liu J, Dong P, Zhang P, Li N, Zhao X, Wang Y. Assessment of dynamic cerebral autoregulation in patients with basilar artery stenosis. *PLoS One* **8**, 2013: e77802
- Gulli G, Khan S, Markus HS. Vertebrobasilar stenosis predicts high early recurrent stroke risk in posterior circulation stroke and TIA. *Stroke* **40**, 2009: 2732-2737.
- Hong JM, Chung S, Bang OY, Yong SW, Joo IS, Huh K. Vertebral artery dominance contributes to basilar artery curvature and peri-vertebrobasilar junctional infarcts. *J Neurol Neurosurg Psychiatry* **80**, 2009: 1087-1092.
- Katsanos AH, Kosmidou M, Kyritsis AP, Giannopoulos S. Is vertebral artery hypoplasia a predisposing factor for posterior circulation cerebral ischemic events? A comprehensive review. *Eur Neurol* **70**, 2013: 78-83.
- Keller HM et al. Noninvasive angiography for the diagnosis of vertebral artery disease using Doppler ultrasound. *Stroke* **7**, 2009: 364.
- Keller HM et al. Noninvasive angiography for the diagnosis of vertebral artery disease using Doppler ultrasound. *Stroke* **7**, 2009: 364.
- Kim YJ, Lee JH, Choi JW, Roh HG, Chun YI, Lee JS, Kim HY. Long-term outcome of vertebral artery origin stenosis in patients with acute ischemic stroke. *BMC Neurol* **11**, 2013: 171.
- Lee H. Recent advances in acute hearing loss due to posterior circulation ischemic stroke. *J Neurol Sci* **10**, 2014: S0022-510X (14) 00005-7.
- Liou LM, Lin HF, Huang IF, Chang YP, Lin RT, Lai CL. Predictive value of vertebral artery extracranial color-coded duplex sonography for ischemic stroke-related vertigo. *Kaohsiung J Med Sci* **29**, 2013: 667-72.
- Liou LM, Lin HF, Huang IF, Chang YP, Lin RT, Lai CL. Predictive value of vertebral artery extracranial color-coded duplex sonography for ischemic stroke-related vertigo. *Kaohsiung J Med Sci* **29**, 2013: 667-72.
- Maher S, Sharma KS, Tsvigoulis G, Huy TN, Heliopoulos I, Siddiqui M, Derksen C, Khan K, Alexandrov AV. Real-Time Hemodynamic Assessment of Downstream Effects of Intracranial Stenoses in Patients with Orthostatic Hypoperfusion Syndrome. *Cerebrovasc Dis* **30**, 2010: 355-361.
- Moubayed SP, Saliba I. Vertebrobasilar insufficiency presenting as isolated positional vertigo or dizziness: a double-blind retrospective cohort study. *Laryngoscope* **119**, 2009: 2071-2076.
- Natello GW, Carroll CM, Katwal AB. Rotational vertebrobasilar ischemia due to vertebral artery dynamic stenoses complicated by an ostial atherosclerotic stenosis. *Vasc Med* **14**, 2009: 265-269.
- Natello GW, Carroll CM, Katwal AB. Rotational vertebrobasilar ischemia due to vertebral artery dynamic stenoses complicated by an ostial atherosclerotic stenosis. *Vasc Med* **14**, 2009: 265-269.
- Nouh A, Ruland S, Schneck MJ, Pasquale D, Biller J.

- Reversible cerebral vasoconstriction syndrome with multi-vessel cervical artery dissections and a double aortic arch. *J Stroke Cerebrovasc Dis* **23**, 2014: e141-143.
28. Ohsaka M, Takgami M, Koyanagi I, Kim S, Houkin K. Cerebral ischemia originating from rotational vertebral artery occlusion caused by C5/6 spondylotic changes: a case report. *No Shinkei Geka* **37**, 2009: 797-802.
29. Perlmutter DH, Petraglia AL, Barbano R, Schwab JM. Microvascular decompression in patients with atypical features of hemifacial spasm secondary to compression by a tortuous vertebrobasilar system: case report. *Neurosurgery* **66**, 2010: E1212.
30. Perren F, Poglia D, Landis T, Sztajzel R. Vertebral artery hypoplasia: a predisposing factor for posterior circulation stroke? *Neurology* **68**, 2007: 65-67.
31. Savitz SI, Caplan LR. Current concepts -Vertebrobasilar Disease. *N Engl J Med* **352**, 2005: 2618-26.
32. Schneider JL, Olshaker JS. Vertigo, Vertebrobasilar Disease, and Posterior Circulation Ischemic *Stroke Emergency Medicine Clinics of North America* **30**, 2012: 681-693.
33. Troost BT. Dizziness and vertigo in vertebrobasilar disease. Part II. Central causes and vertebrobasilar disease. *Stroke* **11**, 2007: 413.
34. Van Raamt AF, Mali WPTM, van Laar PJ, van der Graaf Y. The fetal variant of the circle of Willis and its influence on the cerebral collateral circulation. *Cerebrovasc Dis* **22**, 2006: 217-224.
35. Vicenzini E, Ricciardi MC, Sirimarco G, Di Piero V, Lenzi JL. Extracranial and Intracranial Sonographic Findings in Vertebral Artery Diseases. *J Ultrasound Med* **29**, 2010: 1811-1824.
36. Yuh SJ, Alkherayf F, Lesiuk H. Dolichoectasia of the vertebral basilar and internal carotid arteries: A case report and literature review. *Surg Neurol Int* **29**, 2013: 153.

---

**Address for correspondence:**

Ass. Prof. Marina Alpaidze, MD, PhD  
DEKA Medical Centre University Clinic  
16 Kavtaradze Str., 0186 Tbilisi, Georgia  
Phone +995 32 223 80 03  
Fax +995 32 230 27 87  
e-mail: marina.alpaidze@gmail.com

# SEE YOU SOON – IN BERLIN!



## ESNCH >> 2017

22<sup>nd</sup> MEETING  
of the  
**EUROPEAN SOCIETY**  
of **NEUROSONOLOGY** and  
**CEREBRAL HEMODYNAMICS**

17–20 May 2017

[www.neurosonology2017.de](http://www.neurosonology2017.de)



### THE CONFERENCE OF ULTRASOUND IN NEUROLOGY

- discover the latest technologies
- present and discuss your research
- talk to the specialists
- improve your practical skills
- take the ESNCH exam

SEE YOU IN BERLIN



conventus  
CONGRESSMANAGEMENT

# SERBIAN NEUROSONOLOGY

# СРЪБСКА НЕВРОСОНОЛОГИЈА

Guest Editors

Гост-редактори



**Prof.  
Nadezhda Sternic,**  
MD, PhD



**Ass. Prof. Dr.  
Milija Mijajlovic,**  
MD, PhD

## Bilateral Superior Ophthalmic Vein Thrombosis: A Rare Entity

V. Aleksic<sup>1</sup>, N. Aleksic<sup>2</sup>, M. Spaic<sup>1</sup>, N. Zivkovic<sup>1</sup>,  
A. Zivkovic<sup>3</sup>, V. Libek<sup>4</sup>, A. Strugar<sup>4</sup>, I. Blazic<sup>5</sup>,  
S. Nedeljkovic<sup>5</sup>, N. Janeski<sup>5</sup>, M. Matkovic<sup>2</sup>, V. Milacic<sup>6</sup>, M. Stanic<sup>1</sup>

<sup>1</sup>Department of Neurosurgery, Clinical-Hospital Center Zemun, <sup>2</sup>Clinic for Cardiac Surgery, Clinical Centre of Serbia, <sup>3</sup>Department of Anesthesiology, Clinical-Hospital Center Zemun, <sup>4</sup>Department of Transfusiology, Clinical-Hospital Center Zemun, <sup>5</sup>Department of Radiology, Clinical-Hospital Center Zemun, <sup>6</sup>Department of Oncology and Vascular Surgery, Clinical-Hospital Center Zemun – Belgrade, Serbia

### Key words:

sinus thrombosis,  
superior ophthalmic  
vein thrombosis

We present a patient with bilateral superior ophthalmic vein thrombosis diagnosed with orbital MR examination. The patient had bubbling right-facial-pain and visual deterioration. Orbital MRI revealed dilated superior ophthalmic veins with thrombosis bilaterally. Ten days after treatment initiation, the patient left the hospital; completely pain free, with normal visual acuity and full motility of ocular bulbs.

## Двустранна тромбоза на горната офталмична вена: рядък клиничен случай

V. Алексич<sup>1</sup>, Н. Алексич<sup>2</sup>, М. Спаич<sup>1</sup>, Н. Живкович<sup>1</sup>,  
А. Живкович<sup>3</sup>, В. Либек<sup>4</sup>, А. Щругар<sup>4</sup>, И. Блажич<sup>5</sup>,  
С. Негелкович<sup>5</sup>, Н. Янески<sup>5</sup>, М. Маткович<sup>2</sup>, В. Милачич<sup>6</sup>, М. Станич<sup>1</sup>

<sup>1</sup>Категора по неврохирургия, Клиничен болничен център – Земун, <sup>2</sup>Клиника по кардиохирургия, Сръбски клиничен център, <sup>3</sup>Категора по анестезиология, Клиничен болничен център – Земун, <sup>4</sup>Категора по трансфузиология, Клиничен болничен център – Земун, <sup>5</sup>Категора по рентгенология, Клиничен болничен център – Земун, <sup>6</sup>Категора по онкология и съдова хирургия, Клиничен болничен център – Земун – Белград, Сърбия

### Ключови думи:

тромбоза на горна  
офталмична вена,  
тромбоза на синуси

Представяме пациентка с двустранна тромбоза на горната офталмична вена, диагностицирана с МРТ на орбитата. Пациентката е хоспитализирана с пареща болка в дясната лицева половина и влошено зрение. Орбиталната МРТ показва разширени горни офталмични вени с двустранна тромбоза. Десет дни след началото на лечението пациентката напуска болницата без болка, с нормална зрителна острота и пълна подвижност на очните ябълки.

Superior ophthalmic vein thrombosis (SOVT) is an uncommon and very rare condition, occurring secondary to various etiologies. Risk factors for SOVT can be local or systemic, usually including at least one factor from the Virchow's triad: hypercoagulability, hemodynamic changes, and endothelial injury/dysfunction [9]. It usually presents with globe dystopia, proptosis, periorbital edema, ophthalmoplegia, and occasionally diminished visual acuity. Most commonly SOVT is found in cases of orbital congestion such as orbital cellulitis, idiopathic orbital inflammation, thyroid-related orbitopathy, and

Тромбозата на горната офталмична вена (ТГОВ) е рядко срещано състояние с различна етиология. Рисковите фактори могат да бъдат локални или системни, като обикновено включват най-малко един фактор от триадата на Вирхов (хиперкоагулация, хемодинамични промени и увреждане/дисфункция на ендотела) [9]. Характеризира се с дистопия на очната ябълка, екзофталам, периорбитален оток, офталмоплегия и понякога – с намалена зрителната острота. Най-често ТГОВ се развива при орбитална конгестия: орбитален целулит,

vascular malformation [17]. Infection of the orbit or paranasal sinuses, trauma, or malignant process can also cause SOVT [1]. It can also occur as a complication of oral contraceptive therapy, or secondary to antiphospholipid syndrome [3, 8].

Bilateral SOVT is an extremely rare entity, and only individual cases are described in the literature. Ogul et al. described bilateral superior and inferior ophthalmic veins thrombosis secondary to ethmoidal rhinosinusitis [6]. Rohana et al. described bilateral SOVT secondary to nasal furunculosis [13].

We present a 75-year old female with bilateral superior ophthalmic veins (SOV) thrombosis diagnosed with orbital magnetic resonance imaging (MRI) examination.

### **Case report**

On admission the patient had a bubbling painful sensation in her right eye, right facial pain of continuous burning type, and visual deterioration on both eyes, more pronounced on the right eye. She was conscious and obeying commands; Glasgow Coma Score was 15. Local examination revealed mild chemosis and bilateral upper eyelid edema, but there was no proptosis. She had blurred vision on both eyes, but she could count fingers at 3 meters with both eyes. There was no ophthalmoplegia on the left side; adduction and elevation were restricted on the right side. The right pupil was dilated and sluggishly reacting, the left one was normally reactive. Findings at the rest of the cranial nerves were normal. Strength in the left upper and lower limb was normal (5/5), with brisk deep tendon reflexes and patellar subclonus on both sides. There were no positive meningeal or cerebellar signs. Clinical examination of both temporal arteries showed normal findings, without tenderness, swelling and pain. Except for a body temperature of 38.5°C and fetor ex ore, the systemic examination was normal. She had three maxillary teeth extractions three days prior to symptoms onset. Her past medical history was negative.

The tests performed on admission revealed an ESR of 138 mm/h (range: 0–10 mm/h in females). Laboratory tests showed normal leukocyte count, while C-reactive protein was 31.7 mg/L (normal <7.0 mg/L), and D-dimer 4000 ng/mL. Plasma von Willebrand factor antigen (vWfAg) was almost 4-fold above normal values. The electrolytes, hepatic and renal functions, as well as other laboratory tests were normal. Urine culture, throat and eye swabs were sterile.

Brain and orbital MRI examination revealed dilated superior ophthalmic veins with thrombosis bilaterally and propagation of thrombosis in their tributaries, without involvement of the cavernous

идиопатично възпаление на орбитата, орбитопатии, свързани с патология на щитовидната жлеза и съдови малформации [17]. Други причини могат да бъдат инфекции на орбитата или параназалните синуси, травми или злокачествени процеси [1]. Тромбозата може да се появи като усложнение на перорална контрацептивна терапия или вторично при антифосфолипиден синдром [3, 8].

Двустранната ТГОВ е изключително рядка, като в литературата са описани само единични случаи. Ogul и сътр. описват вторична двустранна тромбоза на горната и долната офталмична вена след етмоидален риносинусит [6] а Rohana и сътр. – двустранна ТГОВ след фурункулоза на носа [13].

Ние представяме 75-годишна жена с двустранна тромбоза на горната офталмична вена, диагностицирана с магнитно-резонансна томография (МРТ) на орбитата.

### **Клиничен случай**

При хоспитализацията пациентката е с постоянна пареща болка в дясното око и дясната лицева половина, влошаване на зрението с двете очи, по-изразено вдясно. Тя е в съзнание, адекватна, с 15 точки по скалата на Glasgow. Локалният преглед показва лека хемоза и двустранен оток на горните клепачи без екзофтальм, със замъглено зрение двустранно, но с възможност за различаване на пръсти от 3 метра и с двете очи. Вляво липсва офталмоплегия, а вдясно аддукцията и движението на очния булб нагоре са ограничени. Дясната зеница е разширена и реагира вяло, а лявата е с нормални реакции. Останалите черепномозъчни нерви са в норма. Мускулната сила в левите крайници е в норма (5/5), с живи сухожилно-надкостни рефлексии и двустранен клонусоид на пателата. Липсват менингеални и церебеларни симптоми. Клиничният преглед на двете темпорални артерии показва нормални резултати, без повишена чувствителност, оточност и болка. Соматичният статус е в норма, с изключение на повишена телесна температура – 38,5° С и fetor ex ore. Три дни преди появата на симптомите пациентката е претърпяла екстракция на три зъба от горната челюст. Не съобщава за минали заболявания.

Изследванията, направени при приемането показват СУЕ – 138 mm/h (референтни стойности при жени: 0–10 mm/h). Лабораторните изследвания показват нормален брой левкоцити, но завишени стойности на С-реактивен протеин – 31,7 mg/L (норма <7,0 mg/L) и D-димер 4000 ng/mL. Антигенът на плазме-

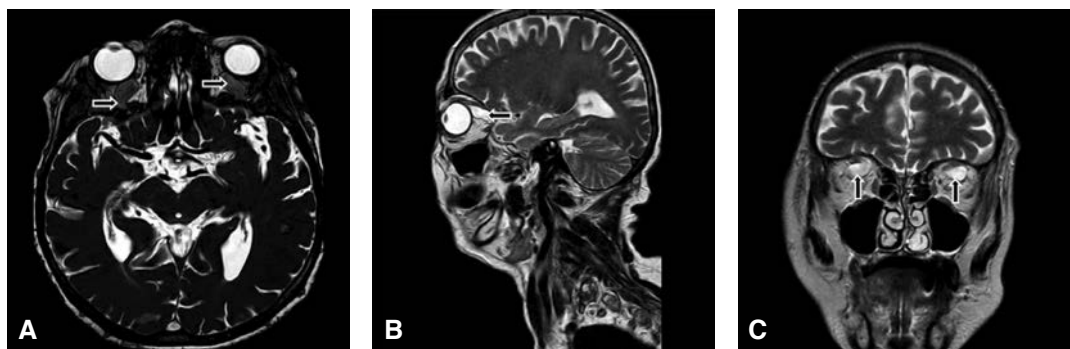


Fig. 1. MRI finding with bilateral SOVT – axial (A), sagittal (B) and coronal (C) plane.

Фиг. 1. МРТ – двустранна ТГОВ – аксиален (А), сагитален (В) и коронарен (С) срез.

sinus (fig. 1). MR angiography showed normal findings of arterial vessels. Temporal artery color Doppler ultrasound was normal. Also, no signs of inflammation were observed in carotid, axillary, and subclavian arteries. Based on this findings giant cell (temporal) arteritis was excluded.

Based on clinical examination and neuroradiological findings, the patient was diagnosed with bilateral superior orbital vein thrombosis. Immediately, low molecular weight heparin (LMWH) was administered together with the appropriate antibiotics parenterally. We started with dual broad spectrum antibiotics (Metronidazole and Ceftazidime). LMWH was adjusted according to prothrombin time (PTT) values. One week later visual acuity was normal, with full motility of ocular bulbs and without eyelid edema. She only suffered of occasional headaches with the same characteristics as before. The values of C-reactive protein and D-dimer returned to the normal range. Control CTs of the brain and orbits were performed on the 6th day of treatment introduction, and demonstrated a considerable reduction of thrombosis on the left side, and almost normal finding on the right side (fig. 2). These findings were confirmed with ultrasound examination (US)

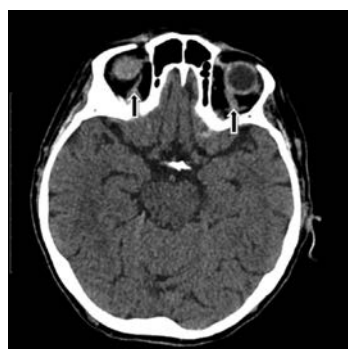

Fig. 2. CT of the brain and orbits showed considerable reduction of thrombosis on the left side, and almost normal finding on the right side.

Фиг. 2. КТ на мозъка и орбитите показва значителна редукция на тромбозата вляво и почти нормална находка вдясно.

ния фактор на фон Вилебранд (vWfAg) е почти четири пъти над нормалните стойности. Останалите лабораторни тестове на електролити, чернодробна и бъбречна функция и други са в норма. Урокултурата, гърления и очния секрет са стерилни.

Магнитно-резонансната томография на мозъка и орбитите разкрива дилатирани двустранно горни офталмични вени с тромбоза, пропагираща към клоновете им, без участие на кавернозния синус (фиг. 1). При МР ангиография се наблюдава нормален образ на артериалните съдове. Доплеровата сонография на темпоралните артерии е в норма. Не са открити признаци на възпаление в сънните, аксиларните и подключичните артерии. Въз основа на тези данни диагнозата гигантоклетъчен (темпорален) артериит е изключена.

Въз основа на клиничните, параклиничните и инструменталните данни, при пациентката е поставена диагнозата двустранна тромбоза на горните офталмични вени. Веднага е започнато парентерално лечение с нискомолекулен хепарин (НМХ) и двойна комбинация широкоспектърни антибиотици. Ние започнахме с широкоспектърни антибиотици (метронидазол и цефтазидим). Дозата на НМХ е регулирана в зависимост от стойностите на протромбиновото време (ПВ). Една седмица по-късно е налице нормална зрителна острота, пълна подвижност на очните ябълки и липса на оток на клепачите. Пациентката има само инцидентно главоболие с едни и същи характеристики. Стойностите на С-реактивния протеин и D-димера се връщат в нормални граници. На 6-тия ден от началото на лечението са направени контролни компютърни томографии на мозъка и орбитите, които показват значително намаляване на тромбозата вляво и почти нормална находка вдясно (фиг. 2). Тези резултати са потвърдени с доплерова сонография (ДСГ) на двете орбитални кухини, която показва почти



of both orbital cavities, showing almost normal blood flow in the right superior ophthalmic vein, and partial recanalization of the thrombus with appreciable flow through the left one, as a result of thrombus degradation (fig. 3).

On the 10<sup>th</sup> day after admission to the Neurosurgical Department, the patient left the hospital at her own request. On the hospital discharge she was completely pain free, visual acuity was normal, with full motility, and resolution of SOV flow, based on the control orbit cavities US examination. The patient was contacted 2 months after the hospital discharge and she still remained recurrence free.

## Discussion

Superior ophthalmic vein thrombosis (SOVT) is an unusual entity, which can lead to devastating complications, thus bilateral SOVT can be considered as an extremely rare and dangerous condition [9]. We present a case of bilateral SOVT diagnosed in time, so luckily, the patient was cured and left the hospital at her own request, completely symptom and complaints free.

The exact pathogenesis, etiology and risk factors for SOVT are unclear. SOVT may occur as a result of infection and inflammation, trauma, hypercoagulable states, neoplasm, and orbital crowding [7]. Infection is probably the most common cause of SOVT [5]. In our case the patient had a fever, with normal leukocyte count, and slightly elevated

нормален кръвоток в дясната горна офталмична вена с частична реканализация на тромба и наличие на значителен кръвоток в резултат на разграждането на тромба в лявата (фиг. 3).

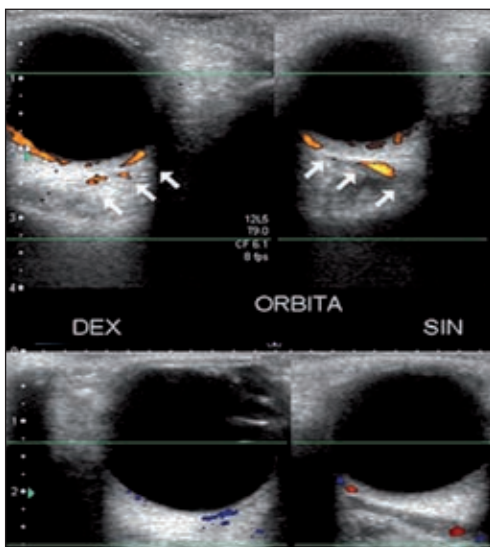
На 10-тия ден след приемането ѝ в Клиниката по неврохирургия, пациентката напуска болницата по собствено желание. При изписването тя е без болка, с нормална зрителна острота, пълна подвижност на очните ябълки и възстановен кръвоток в горните офталмични вени (ГОВ), доказан чрез ДСГ на орбиталните кухини. Два месеца след изписването си от болницата пациентката няма рецидиви.

## Дискусия

Тромбозата на горната офталмична вена се среща много рядко, но може да доведе до тежки усложнения, а двустранната ТГОВ е изключително рядко и опасно състояние [9]. Ние представяме случай на двустранна ТГОВ, диагностицирана навреме, така че за щастие, пациентката е излекувана и напуска болницата по собствено желание, без оплаквания и остатъчни симптоми.

Точната патогенеза, етиология и рисковите фактори за ТГОВ са неясни. Тя може да възникне в резултат на инфекция и възпаление, травма, хиперкоагулационни състояния и новообразувания в орбитата [7]. Инфекцията е може би най-честата причина [5]. В нашия случай пациентката е с повишена температура, с нормален брой левкоцити и леко повишен С-реактивен протеин. От друга страна, инфекции от дентален произход и екстракция на зъби на горната челюст са добре познати тригери за тромбоза на кавернозния синус, понякога с разпространение към горните офталмични вени. Тъй като нашата пациентка е имала екстракция на зъби три дни преди началото на симптомите, това най-вероятно е пусковият фактор за двустранната ТГОВ. При пациентката е налице и  $vWfAg$  почти 4 пъти над нормалните стойности. Плазмените концентрации на  $vWfAg$  са значително повишени при пациенти с остри инфекциозни заболявания [12]. Това е още едно доказателство, че в нашия случай инфекцията е провокиращия фактор.

Пациентите с ТГОВ могат да имат лицева и орбитална болка и оточност, двойно, намалено или замъглено зрение. Клиничната картина зависи от специфичната етиология и може да включва екзофталм, хемоза, офталмоплегия и птоза. Ако зрителния нерв е засегнат от компресия, могат да се появят клинични белези на оптична невропатия, като намалена зрителна острота, нарушения



**Fig. 3.** Ultrasound examination (US) of orbital cavities, showing almost normal blood flow in the right superior ophthalmic vein, and partial recanalization of thrombus with appreciable flow through left superior ophthalmic vein.

**Фиг. 3.** Ултразвуково изследване на орбиталните кухини, показващо почти нормален кръвоток в дясната горна офталмична вена и частична реканализация на тромба със значителен кръвоток в лявата.

C-reactive protein. On the other hand infections of dental origin and teeth extractions in the maxilla are well-known triggers for cavernous sinus thrombosis, sometimes with extension to superior ophthalmic veins. Since our patient had teeth extractions three days prior to SOVT symptoms onset, this probably was the triggering factor of bilateral SOVT. She had also plasma von Willebrand factor antigen (vWfAg) almost 4-fold above normal values. Plasma concentrations of vWfAg are significantly elevated in patients with acute infectious diseases [12]. This is another proof that the infection was a SOVT trigger in our patient.

Patients with SOVT may complain of facial and orbital pain and swelling, double and decreased-blurred vision. Clinical findings depend on the specific etiology and may include proptosis, chemosis, ophthalmoplegia, and ptosis. If the optic nerve is affected by compression, clinical signs of optic neuropathy may occur, such as reduced visual acuity, abnormal color vision, and relative afferent papillary defect [1, 2]. In this case, the patient presented with clinical features consistent with an orbital process. Before additional diagnostics, we suspected Tolosa-Hunt syndrome, but after the MRI we diverted the examination to SOVT. MRI is sensitive even in early stages of the disease, and is recommended when there is a suspicion of SOVT or cavernous sinus thrombosis. MRI may demonstrate a dilated SOV, and extraocular muscle enlargement [2, 9]. In our case, orbital MR examination was of crucial importance for the diagnosis. Some authors suggest Doppler imaging with ultrasound to confirm the lack of flow in the SOV [6]. We performed an US Doppler examination on the 6th day of treatment introduction which helped us in establishing the definitive diagnosis of SOVT and also monitoring the positive therapy effects. On the same day we performed a control CT of the brain and orbits which was in compliance with the US findings and the good early clinical outcome. In the early stages a mildly enlarged SOVT may be missed on CT scans, and decreased blood flow through the SOV and cavernous sinus may not be apparent [9]. However, six days after LMWH and antibiotics were started, the CT scan was very indicative of SOVT.

SOVT is a very rare condition, occurring secondary to varied etiologies, so patients should be evaluated for an underlying systemic illness. Laboratory investigation with a complete blood count, inflammatory and autoimmune workup are indicated, including laboratory tests for serum angiotensin-converting enzyme, rheumatoid factor, antineutrophil cytoplasmic antibody, antimicrobial antibody, and thyroid function [9, 11]. We performed extensive laboratory investigation in our patient: the findings were within normal ranges,

на цветното зрение и аферентен папиларен дефект [1, 2]. В нашия случай пациентката е с клинични прояви, наподобяващи орбитален процес. Преди да направим допълнителните изследвания, ние изказахме съмнение за синдром на Толоса-Хънт, но след направената МРТ изследванията се насочиха към доказване на ТГОВ. МРТ е чувствителна дори в ранните етапи на патологичния процес и се препоръчва, ако е налице съмнение за ТГОВ или тромбоза на кавернозния синус. МРТ може да демонстрира дилатирана ГОВ и увеличени екстраокуларни мускули [2, 9]. В нашия случай МРТ на орбитата е от решаващо значение за диагнозата. Някои автори подчертават значението на ДСГ, за да се потвърди липсата на кръвоток в ГОВ [6]. На 6-тия ден от началото на лечението е направена ДСГ, която допринася за поставяне на окончателната диагноза и мониториране на ефекта от терапията. На същия ден е извършена и контролна компютърна томография (КТ) на мозъка и орбитите, чийто резултати съответстват на тези от ДСГ, както и на добрия ранен клиничен резултат. В ранните етапи леко изразена ТГОВ може да бъде пропусната при КТ, а намаления кръвоток през ГОВ и кавернозния синус да не е ясно изразен [9]. Въпреки това, шест дни след началото на лечението с НМХ и антибиотици, КТ е много показателна за ТГОВ.

Тромбозата на ГОВ е много рядко състояние, в резултат на състояния с различна етиология, така че пациентите трябва да бъдат изследвани за подлежащо системно заболяване. Необходими са лабораторни изследвания с пълна кръвна картина, възпалителни и автоимунни маркери, включително серумни тестове за ангиотензин-конвертиращ ензим, ревматоиден фактор, антинеутофилни цитоплазмени и антимикрозомални антитела и хормони на щитовидната жлеза [9, 11]. При нашата пациентка е проведен разширен лабораторен анализ, с показатели в границите на нормата, с изключение на високи стойности на D-димер, СУЕ и C-реактивен протеин. Урокултурата, гърления и очния секрет са също стерилни. Допълнителното серологично изследване показва високи стойности на vWfAg, показателни за остри инфекциозни заболявания. Парк и сътр. предлагат също да се прави и рентгенова снимка на белия дроб, за да се изключи саркоидоза [11], която в нашия случай е в норма.

В случаи на ТГОВ с неясен произход, различните автори предлагат да се направят изследвания за хиперкоагулационни състояния, включително за фактор V (Leiden), протромби-

except for the elevated values of D-dimer, ESR, and C-reactive protein. Urine culture, throat and eye swabs were sterile. Additional investigation revealed high values of vWfAg, indicative of acute infectious disease. Park et al. also suggest a chest x-ray evaluation to exclude sarcoidosis [11], which in our case showed normal finding.

In cases of SOVT of unknown origin, different authors suggest evaluation for hypercoagulable conditions, including factor V Leiden, prothrombin gene mutation, antithrombin III, and lupus anticoagulant [1]. Although these investigations are recommended if there are no signs of inflammation and infection, we conducted a broad spectrum of analyses, and found only high values of vWfAg, as mentioned above.

The appropriate management of SOVT depends on the etiology. In all cases empiric treatment with broad spectrum antibiotics is recommended, because infection is one of the most common causes of SOVT; later on antibiotics could be changed according to the antibiogram. Antibiotics should be given for 2 more weeks after clinical resolution, because pathogens can be located and sequestered within the thrombus [14]. Since in our case maxillary teeth extractions were the probable trigger factor for SOVT, we started treatment with dual broad spectrum antibiotics, which fortunately proved to be successful. The role of anticoagulants in SOVT cases is unclear. On the other hand, if not treated, SOVT can progress to cavernous sinus thrombosis. Although the use of anticoagulant therapy is controversial, many authors suggest dose-adjusted intravenous heparin applications if there are no contraindications, such as risk of intracranial or any other hemorrhage [15]. The EFNS guidelines for treatment of cerebral venous and sinus thrombosis in adults recommend body weight-adjusted subcutaneous LMWH or dose-adjusted intravenous heparin use with an at least doubled activated partial thromboplastin time [4]. A meta-analysis comparing the efficacy of adjusted-dose unfractionated heparin and fixed-dose subcutaneous LMWH for extracerebral venous thromboembolism found superiority for LMWH and significantly less major bleeding complications [4, 16]. Guided by these recommendations we started the therapy with LMWH. Einhapul et al. suggest maintaining an elevated PTT in SOVT patients, but no more than 120 s (doubled PTT is considered ideal) [5]. In our patient, PTT was slightly elevated (15 s; normal values: 8–12 s). There were no side effects, and on the hospital discharge the patient was completely pain free, with normal visual acuity and full ocular motility. Since the likely etiology of SOVT was infectious, steroids were not deemed necessary, especially since the role of corticosteroids in SOVT has not been determined.

нова генна мутация, антитромбин III и лупусен антикоагулант 1. Въпреки, че тези изследвания се препоръчват ако няма признаци на възпаление и инфекция, в нашия случай е проведен широк спектър от анализи и са установени само високи стойности на vWfAg.

Подходящото лечение на ТГОВ зависи от етиологията. Във всички случаи се препоръчва емпирично лечение с широкоспектърни антибиотици, тъй като инфекциите са една от най-честите причини. На по-късен етап антибиотиците могат да се сменят според антибиограмата. Антибиотиците трябва да се дават в продължение на 2 седмици след клиничната резолюция, защото патогените могат да бъдат разположени и изолирани във вътрешността на тромба [14]. В нашия случай най-вероятният пусков фактор за ТГОВ е екстракцията на максиларни зъби, поради което е започнато лечение с двойна комбинация широкоспектърни антибиотици, която за щастие се оказва успешна. Ролята на антикоагулантите в случаи на ТГОВ е неясна, но ако не се лекува, това състояние може да прогресира до тромбоза на кавернозния синус. Използването на антикоагулантна терапия е спорно, но много автори предлагат дозо-зависимо интравенозно лечение с хепарин, ако няма противопоказания (риск от интракраниален или друг кръвоизлив) [15]. Насоките за лечение на тромбози на церебралните вени и синуси при възрастни, създадени от Европейската федерация на неврологичните дружества (EFNS) препоръчват субкутанно прилагане на НМХ (в дози според телесно тегло) или интравенозно приложение на хепарин при поддържане на поне удвоено активирано парциално тромбoplastино време (ПТВ) [4]. Налице е мета-анализ, сравняващ ефикасността на коригирана доза нефракциониран хепарин и фиксирана субкутанна доза НМХ при лечение на екстрацеребрален венозен тромбемболизъм, като е доказан по-добър резултат при лечение с НМХ и значително по-малко сериозни усложнения на кръвене [4, 16]. Според тези препоръки се започна лечение с НМХ. Einhapul и сътр. предлагат поддържане на повишени стойности на ПТВ, но не повече от 120 s (най-добре удвоено ПТВ) [5]. При нашата пациентка ПТВ е леко повишено (15 s; при норма 8–12 s). В нашия случай не са наблюдавани странични ефекти, при изписването от болницата пациентката е без болка, с нормална зрителна острота и пълна подвижност на очните ябълки. Тъй като етиологията на ТГОВ е вероятно инфекциозна, стероиди не са прилагани. Ролята на кортикостероидите при лечението на ТГОВ не е уточнена.

## Conclusion

Bilateral SOVT is an extremely rare entity. The appropriate treatment depends on the etiology. Literature about SOVT and especially about treatment consists primarily of case reports. This is why personalized medical approach is recommended in SOVT cases.

### Funding statement:

This research received no specific grant from any funding agency in the public, commercial or not-for-profit sectors.

**Competing interests statement:** No competing interests.

**Contributorship statement:** All coauthors equally contributed to the treatment of the patient. All authors are also experienced researchers, and they all have read the article and gave their opinions and advices.

## Заклучение

Двустранната ТГОВ е изключително рядко срещано състояние. Адекватното лечение зависи от етиологията. Литературата за ТГОВ и особено за подходящото лечение се състои предимно от съобщения за клинични случаи. Ето защо в случаи на ТГОВ се препоръчва персонализиран медицински подход.

**Финансиране:** Тази разработка не е получавала допълнителна финансова подкрепа от агенции за финансиране на обществени и търговски сектори или организации с идеална цел.

**Конфликт на интереси:** Няма конфликт на интереси.

**Научен принос:** Всички съавтори са допринесли еднакво за лечението на пациентката. Всички автори са и опитни изследователи, всички те са прочели статията и са дали своите мнения и съвети.

## КНИГОПИС / REFERENCES

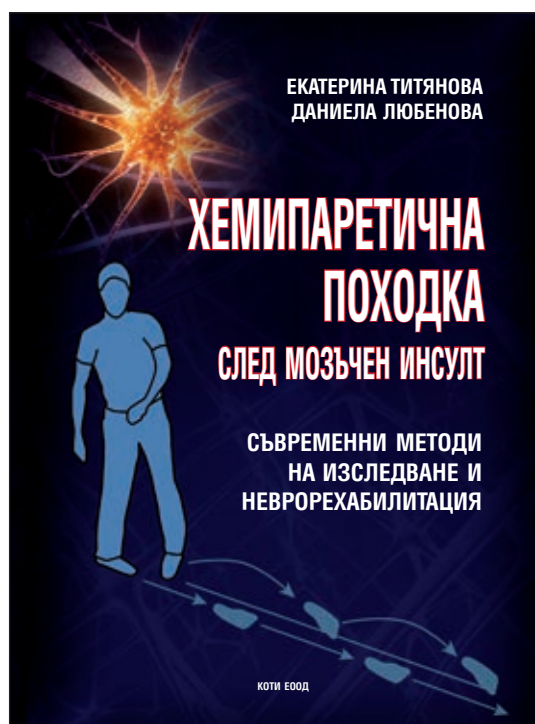- Berenholz L, Kessler A, Shlomkovitz N, Sarfati S, Segal S. Superior ophthalmic vein thrombosis: complication of ethmoidalrhinosinusitis. *Arch Otolaryngol Head Neck Surg* **124(1)**, 1998: 95-97.
- Cumurcu T, Demirel S, Keser S, Bulut T, Cavdar M, Doğan M, Saraç K. Superior ophthalmic vein thrombosis developed after orbital cellulitis. *Semin Ophthalmol* **28(2)**, 2013: 58-60.
- Dey M, Charles Bates A, McMillan P. Superior ophthalmic vein thrombosis as an initial manifestation of antiphospholipid syndrome. *Orbit* **32**, 2013: 42-44.
- Einhäupl K, Stam J, Bousser MG, De Bruijn SF, Ferro JM, Martinelli I, Masuhr F. European Federation of Neurological Societies. EFNS guideline on the treatment of cerebral venous and sinus thrombosis in adult patients. *Eur J Neurol* **17**, 2010: 1229-1235.
- Einhäupl KM, Villringer A, Meister W, Mehraein S, Garner C, Pellkofer M, Haberl RL, Pfister HW, Schmiedek P. Heparin treatment in sinus venous thrombosis. *Lancet* **338**, 1991: 597-600.
- Flaharty PM, Phillips W, Sergott RC, Stefanyszyn M, Bosley T, Savino PJ. Color Doppler imaging of superior ophthalmic vein thrombosis. *Arch Ophthalmol* **109**, 1991: 582-583.
- Grassi MA, Lee AG, Kardon R, Nerad JA. A lot of clot. *Surv Ophthalmol* **48(5)**, 2003: 555-561.
- Jaasis F, Habib ZA. Unilateral superior ophthalmic vein thrombosis in a user of oral contraceptives. *Med J Malaysia* **49**, 1994: 416-418.
- Lim LH, Scawn RL, Whipple KM, Oh SR, Lucarelli MJ, Korn BS, Kikkawa DO. Spontaneous superior ophthalmic vein thrombosis: a rare entity with potentially devastating consequences. *Eye (Lond)* **28(3)**, 2014: 348-351.
- Ogul H, Gedikli Y, Karaca L, Okur A, Kantarci M. Massive thrombosis of bilateral superior and inferior ophthalmic veins secondary to ethmoidal rhinosinusitis: imaging findings. *J Craniofac Surg* **25(3)**, 2014: e277-279.
- Park HS, Gye HJ, Kim JM, Lee YJ. A patient with branch retinal vein occlusion accompanied by superior ophthalmic vein thrombosis due to severe superior ophthalmic vein enlargement in a patient with graves ophthalmopathy. *J Craniofac Surg* **25(4)**, 2014: e322-324.
- Pottinger BE, Read RC, Paleolog EM, Higgins PG, Pearson JD. von Willebrand factor is an acute phase reactant in man. *Thromb Res* **53(4)**, 1989: 387-394.
- Rohana AR, Rosli MK, Nik Rizal NY, Shatriah I, Wan Hazabbah WH. Bilateral ophthalmic vein thrombosis secondary to nasal furunculosis. *Orbit* **27(3)**, 2008: 215-217.
- Schmitt NJ, Beatty RL, Kennerdell JS. Superior ophthalmic vein thrombosis in a patient with dacryocystitis-induced orbital cellulitis. *Ophthal Plast Reconstr Surg* **21(5)**, 2005: 387-389.
- Southwick FS, Richardson EP Jr, Swartz MN: Septic thrombosis of the dural venous sinuses. *Medicine* **65**, 1986: 82-106.
- van Den Belt AG, Prins MH, Lensing AW, Castro AA, Clark OA, Atallah AN, Burihan E. Fixed dose subcutaneous low molecular weight heparins versus adjusted dose unfractionated heparin for venous thromboembolism. *Cochrane Database Syst Rev* **2**, 2000: CD001100.
- Vyas S, Das PJ, Gupta SK, Kakkar N, Khandelwal N. Superior and inferior ophthalmic veins thrombosis with cavernous sinus meningioma. *Middle East Afr J Ophthalmol* **18(3)**, 2011: 256-258.

### Address for correspondence:

Vuk Aleksic, MD  
Department of Neurosurgery,  
Clinical Hospital Center Zemun,  
9 Vukova Str.  
Belgrade, Serbia  
Phone: +381 65 220 78 45  
e-mail: aleksicvuk@hotmail.com

**Hemiparetic gait  
after stroke**  
Modern research and  
neurorehabilitation methods

**Хемипаретична походка  
след мозъчен инсулт**  
Съвременни методи на  
изследване и неврорехабилитация

**Authors:**

*Acad. Prof. Ekaterina Titianova  
Assoc. Prof. Daniela Lyubenova*

**Автори:**

*Акад. проф. Екатерина Титянова  
Доц. Даниела Любенова*

Neurorehabilitation is an effective part of a comprehensive treatment of patients with acute and chronic neurological diseases and is essential for those who have experienced stroke. All patients should have access to rehabilitation programs and to be properly motivated. Neurological rehabilitation is a cost-effective and efficient intervention in patients with impaired static and dynamic balance and expressed sensomotor deficits in gait after a cerebrovascular accident.

Kinesitherapy is a milestone in neurorehabilitation for improving tolerance to physical exercises and motor capabilities in everyday life, to reduce the symptoms and improving quality of life by integrating targeted therapeutic strategies for motor learning. Kinesitherapy is recommended for all patients, regardless of stage of the disease to enhance the activity of the patients in the family, work and social life, to reduce the risk of stroke

Неврорехабилитацията е ефективна част от комплексното лечение на болните с остри и хронични неврологични заболявания и е от първостепенна важност за лицата, преживели мозъчен инсулт. Всички пациенти трябва да имат достъп до рехабилитационни програми и да бъдат подходящо мотивирани. Неврологичната рехабилитация е икономически изгодна и ефективна интервенция при пациенти с нарушен статичен и динамичен баланс и изразен сензомоторен дефицит в походката след прекаран мозъчносъдов инцидент.

Кинезитерапията заема основна част от неврорехабилитацията като средство за подобряване на толеранса към физическо натоварване и на двигателните възможности в ежедневието, за намаляване на субективните оплаквания и повишаване на качеството на живот чрез включване на целенасочени тера-

различни аферентни и еферентни стимули, фармакологични въздействия, когнитивни задачи, обучение и реобучение [Yokoi T и съавт., 1999].

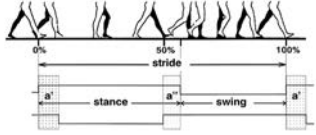
## 1.2. Характеристика на походката

### 1.2.1. Кинетична характеристика

Известно е, че хората променят скоростта и вида на походката си чрез промяна на движението на стъпалата и нейната честота. Те се стремят да ходят с оптимална скорост и кавис и минимален енергиен разход [Hoffman MD и съавт., 2004].

Нормалната походка представлява съвкупност от повтарящи се ритмични движения на долните крайници, при които всяко стъпало сменя ритмично, последователно и реципрочно доприра си с повърхността. Тя се характеризира с количествени и качествени времеви и пространствени показатели, които могат да се анализират посредством специализирани методи за изследване на походката и могат да се документират на хартия, компютърен и/или видеозапис. Основните показатели, които се оценяват, са ритмичност, правилност и симетричност на походката, както и основните кинетични параметри (фиг. 1-3 и табл. 1-1):

- **Скорост на движение** (m/s) – времето за преминаване на определена участък;
- **Контактна фаза** (stance) в секунди (s) – времето, през което стъпалото е в контакт с повърхността на пътеката;
- **Неконтактна фаза** (swing) в секунди (s) – времето, през което стъпалото е изцяло във въздуха;
- **Кречка** (stride) в секунди (s) – времето, необходимо за един цикъл (сбор от контактната и неконтактната фаза);
- **Фаза на двойна опора** (total double support) в секунди (s) – времето, през което двата крака са в контакт с повърхността на пътеката;



Фиг. 1-3. Криви, отразяващи фазите на походката у здрав индивид. Горне - десен крак, долно - ляв крак. Означенията на фазите са стрелно десен крак. Запиркованите участъци (a' и a'') отразяват фазата на двойна опора.

НОРМАЛНА ПОХОДКА

### Упражнение 7

**Исходна позиция:** Седеж, таза е преместен към края на леглото/стола така, че да заеме правилна стойка.


**Подготовка:** Стъпалата са поставени правилно на пода и се пренася централната тежестта напред чрез свиване в тазобедрени стави, крайника.

**Упражнение:**

1. Изправяне от седеж до стоене.
2. Връщане в изходно положение.

**Указание:** Ако е затруднено активното извършване, се подпомага, като се фиксира долният крайник на болния чрез стъпалата и коленете на някой близък по време на изправянето до стоене.

**Повтаряемост:** по 2-4 пъти.




### Упражнение 8

**Исходна позиция:** Седеж на легло със спуснати крака, в правилна и комфортна поза (90° в тазобедрени, коленни и глезени стави).

**Упражнение:**

1. Изправяне до стоене.



128 | ХЕМИПАРЕТИЧНА ПОХОДКА СЛЕД МОЗЪЧЕН ИНСУЛТ

recurrence, to prevent complications (pneumonia and trombembolism), to enhance the selfconfidence and quality of life.


There are insufficient evidences for the effect of specific kinesitherapeutic methods for stroke patients to improve and maintain a stable state of motor, respiratory and cardiovascular functions on the background of persistent neurological disabilities and to improve the adaptation of the organism under the influence of purposeful physical activity. With few exceptions, we have no sufficiently developed and implemented objective tests to assess functional disorders after stroke.

The monograph consists of 144 pages and is very well structured. It includes a preface, introduction, 5 sections, conclusion and adapted program for home rehabilitation to restore hemiparetic gait after stroke. Bibliography is comprehensive and up to date and includes authors on Cyrillic and Latin of recent years. In the book are discussed all scientific aspects of gait disorders after stroke and are presented practical research methods for favorably influence the clinical and functional status of patients. The monograph is a result of many years of academic and practical work of Acad. Prof. E. Titianova and Assoc. Prof. D. Lyubenova. It is the first attempt in our country to be systematized and presented the therapeutic approaches of neurorehabilitation, and to analyze, summarize and describe modern foreign and own methods of kinesitherapy in rehabilitation of patients with stroke and impaired balance and gait.

певтични стратегии за двигателно обучение. Кинезитерапията се препоръчва при всички болни, независимо от стадия на заболяването с цел повишаване на активността на пациентите в семейната, трудовата и социална сфера, намаляване на риска от ре-инсулт, профилактика на усложненията (пневмонии и тромбемболии), повишаване на самочувствието и качеството на живот.

Недостатъчни са данните и конкретните методики по кинезитерапия за инсултните болни за подобряване и постоянно поддържане на състоянието на двигателната, респираторната и сърдечносъдовата системи на фона на трайни неврологични увреждания, както и за подобряване на адаптацията на организма под въздействие на целенасочената двигателна активност. С малки изключения у нас няма достатъчно разработени и прилагани обективни тестове за оценка на функционалните нарушения след мозъчен инсулт.

Представената монография е с обем 144 страници и е много добре структурирана. Тя включва предговор, въведение, 5 раздела, заключение и адаптирана програма за домашна рехабилитация за възстановяване на хемипаретична походка след мозъчен инсулт. Библиографската справка е изчерпателна и актуална и включва автори на кирилица и латиница от последните години. Разгледани са всички аспекти на нарушенията в походката след мозъчен инсулт и са представени конкретни практически методи за изследване и благоприятно



повлияване на клиничното и функционално състояние на пациентите. Монографията е плод на многогодишна академичен и практически труд на проф. Е. Титянова, дмн и доц. Д. Любенова, доктор. Той е първият опит у нас да се систематизира и представи от една страна терапевтичните подходи за неврорехабилитация, а от друга – анализира, обобщава и описва съвременни чужди и собствени методи на кинезитерапията в неврорехабилитацията на болни с мозъчен инсулт и нарушения в равновесието и походката.

Монографията засяга актуален и недостатъчно добре проучен и разработен в България проблем, касаещ рехабилитацията при болни с промени в походката след мозъчен инсулт. Тя предоставя синтезирана информация за ролята на кинезитерапията в лечението на болни с инсулт и е предназначена да запознае читателя с неврофизиологичните механизми, аргументиращи целесъобразността на кинезитерапевтичното приложение.

В това отношение представеният монографичен труд няма аналог у нас. Той ще е ценно помагало за студенти и здравни специалисти в областта на неврологията и неврорехабилитацията.

The monograph emphasizes important and insufficiently studied and developed in Bulgaria problem concerning rehabilitation in patients with abnormal gait after stroke. It provides synthesized information about the role of kinesitherapy in the treatment of patients with stroke and is designed to acquaint the readers with neurophysiological mechanisms underpinning the appropriateness of kinesitherapeutic application.

In this aspect presented monograph is unmatched in our country. It will be a valuable book for both students and health professionals in the field of neurology and neurorehabilitation.

Assoc. Prof. Boyko Stamenov, MD, PhD

доц. г-р Бойко Стаменов, гм





**Благодаря ти, докторе!**

Акадешике Титанкова,  
С този скрапен жест искам да изкажа  
благодарност за безусловното и всестранно  
обучение, за професионализма Ви, за  
съвещието и за всичко, което умехме  
да научим от Вас!

Благодарим Ви от  
сърце!  
С уважение,

IV курс, Медицински факултет - СУ  
Медицина, Витина 2012-2018







BULGARIAN SOCIETY  
OF NEUROSONOLOGY  
AND CEREBRAL  
HEMODYNAMICS

---

# **SECOND NATIONAL CONGRESS** **with International Participation**

# **ВТОРИ НАЦИОНАЛЕН КОНГРЕС** **с международно участие**

---

September 30 – October 2, 2016  
Bulgarian Red Cross  
Sofia, Bulgaria

30 септември – 2 октомври 2016 г.  
Български червен кръст  
София, България

## **Under the Aegis**

Neurosonology Research Group  
of the World Federation of Neurology  
European Society of Neurosonology  
and Cerebral Hemodynamics  
Medical Faculty of  
Sofia University "St. Kliment Ohridski"  
Military Medical Academy  
Bulgarian Academy of Sciences and Arts  
Bulgarian Society of Neurology  
Bulgarian Medical Association  
Bulgarian Red Cross

## **Под егидата**

Изследователска група по невросонология  
към Световната федерация по неврология  
Европейско дружество по невросонология  
и мозъчна хемодинамика  
Медицински факултет на  
Софийски университет „Св. Кл. Охридски“  
Военномедицинска академия  
Българска академия на науките и изкуствата  
Българско дружество по неврология  
Български лекарски съюз  
Български червен кръст

## Dear delegates,

On behalf of the Military Medical Academy and on my own behalf I would like to congratulate you on the occasion of the Second National Congress with international participation, organized by the Bulgarian Society of Neurosonology and Cerebral hemodynamics.

Since its foundation, BSNCH confirmed as a respected scientific organization, leading to the introduction of international standards in the ultrasonic diagnosis of the nervous system as well as therapeutic ultrasound.

As corroboration of this are the high ratings and the wide response that the Association receives among the partners all over the world – a fact that you should be filled with a sense of satisfaction, energy and optimism in the performance of your high important mission.

Conducting similar forums with the participation of the most prominent Bulgarian and foreign specialists is a guarantee for the sharing of the latest achievements in the field of the one of the most actual areas in modern medicine.

Accept once again my congratulations and best wishes for a fruitful and successful work.

*Sincerely yours,*

## Уважаеми делегати,

От името на ръководството на Военномедицинска академия и лично от свое име най-сърдечно Ви поздравявам по повод провеждането на Втория национален конгрес с международно участие, организиран от Българската асоциация по невросонология и мозъчна хемодинамика.

От създаването си Асоциацията се утвърди като уважавана научна организация, водеща при въвеждането на международни стандарти в ултразвуковата диагностика на нервната система и терапевтичния ултразвук. Доказателство за това са високите оценки и широкият отзвук, които сдружението получава сред партньорите в цял свят – факт, който трябва да Ви изпълва с чувство на удовлетворение и да Ви зарежда с нови сили и оптимизъм при изпълнение на високоотговорната Ви мисия.

Провеждането на подобни форуми с участието на най-изявените български и чуждестранни специалисти е гарант за споделянето на последните достижения в областта на едно от най-актуалните направления на съвременната медицина.

Приемете още веднъж моите поздравления и пожелания за ползотворна и успешна работа.

*С уважение,*

**Major-General  
Corr. Member  
Prof. Nikolay Petrov  
PhD, MD, DSc**  
*Chief of  
the Military Medical Academy  
Corresponding Member of  
the Bulgarian Academy of Sciences  
President of the Society  
of Anesthesiologists in Bulgaria*



**Генерал-майор  
член-кор.  
проф. Николай Петров  
д.м., д.м.н.**  
*Началник на  
Военномедицинска академия  
Член-кореспондент на  
Българската академия на науките  
Председател на Дружеството  
на анестезиолозите в България*

**Dear Colleagues and Friends,**

The past 2015 shall remain in history with a number of significant achievements of the Bulgarian Society of Neurosonology and Cerebral Hemodynamics, namely:

- First National Congress with international participation with more than 300 participants from 10 countries;
- The 10-year anniversary celebration of the Society and election of a new Board of Directors for the 2015–2020 term;
- Organization of the Satellite Symposium “Innovations in Medicine”, held jointly with the Bulgarian Academy of Sciences and Arts and the Serbian Royal Academy;
- Establishment of the Balkan Section of Neurosonology, which includes Bulgaria, Georgia, Macedonia and Serbia;
- Publishing of a national guide “Bulgarian Neurosonology. Who is Who”;
- Establishment of a new department of BSNCH for stroke treatment.

In the current 2016, the Bulgarian Society of Neurosonology and Cerebral Hemodynamics is organizing the **SECOND NATIONAL CONGRESS WITH INTERNATIONAL PARTICIPATION**, which will be held from September 30 to October 2, 2016 in Sofia.

The scientific programme of the Congress is dedicated to the modern diagnosis and differentiated treatment of stroke, focusing endovascular therapy and mechanical thrombectomy.

Specialists in Neurology, Physical Medicine, Rehabilitation, Kinesitherapy, medical graduates, residents, nurses and students from 9 countries: Austria, Bosnia and Herzegovina, Bulgaria, Germany, Israel, Macedonia, Serbia, Sudan and Croatia have signed up for participation in the Congress.

On behalf of the Organizing Committee I wish you a fruitful work.

*Sincerely yours,*

**Acad. Prof.  
Ekaterina Titianova  
PhD, MD, DSc**

*President of the Bulgarian Society of  
Neurosonology and Cerebral Hemodynamics*

*Academician of the Bulgarian  
Academy of Sciences and Arts*

*Academician of the Serbian Royal  
Academy of Sciences and Arts*

**Уважаеми колеги и приятели,**

Изминалата 2015 година остана в историята със значими събития, които Българската асоциация по невросонология и мозъчна хемодинамика отбеляза, а именно:

- Първи национален конгрес с международно участие с присъствие на повече от 300 делегати от 10 държави;
- Честване на 10-годишния юбилей от създаване на Сдружението и избор на нов Управителен съвет с мандат 2015–2020 г.;
- Провеждане на сателитен симпозиум “Иновации в медицината”, съвместно с Българската академия на науките и изкуствата и Сръбската кралска академия;
- Създаване на Балканска секция по невросонология с участие на България, Грузия, Македония и Сърбия;
- Издаване на национален справочник „Българска невросонология. Кой кой е“;
- Създаване на секция за лечение на мозъчни инсулти към БАНМХ.

В настоящата 2016 година Българската асоциация по невросонология и мозъчна хемодинамика организира **ВТОРИ НАЦИОНАЛЕН КОНГРЕС С МЕЖДУНАРОДНО УЧАСТИЕ** в периода 30 септември – 2 октомври 2016 г. в София.

Научната програма на Конгреса е посветена на новостите в диагностиката и диференцираното лечение на мозъчния инсулт с акцент върху ендоваскуларното лечение и механичната тромбектомия.

За участие във форума са се регистрирали специалисти по неврология, физикална медицина и рехабилитация, кинезитерапия, специализанти, медицински сестри и студенти от Австрия, Босна и Херцеговина, България, Германия, Изрел, Македония, Сърбия, Судан и Хърватия.

От името на Организационния комитет ви пожелавам ползотворна работа.

*Искрено Ваша,*

**Акад. проф.  
Екатерина Титянова  
д.м., д.м.н.**

*Председател на Българската асоциация  
по невросонология и мозъчна хемодинамика*

*Академик на Българската  
академия на науките и изкуствата*

*Академик на Сръбската кралска  
академия на науките и изкуствата*

## Committees

# SECOND NATIONAL CONGRESS with International Participation of Bulgarian Society of Neurosonology and Cerebral Hemodynamics

### Local Scientific Board

#### Honorary President

I. Georgiev (Bulgaria)

#### President

E. Titianova (Bulgaria)

#### Vice Presidents

E. Christova (Bulgaria)

I. Velcheva (Bulgaria)

#### Program Secretary

S. Andonova (Bulgaria)

#### Members

R. Dimova (Bulgaria)

S. Karakaneva (Bulgaria)

D. Liubenova (Bulgaria)

I. Petrov (Bulgaria)

B. Stamenov (Bulgaria)

Z. Stoyneva (Bulgaria)

### International Scientific Board

M. Alpaidze (Georgia)

N. Bornstein (Israel)

L. Csiba (Hungary)

V. Demarin (Croatia)

M. Mijajlovic (Serbia)

K. Niederkorn (Austria)

S. Schreiber (Germany)

N. Sternich (Serbia)

## Satellite Symposium

### INNOVATIONS IN MEDICINE

Student Workshop in Neurology  
Medical Faculty of Sofia University "St. Kliment Ohridski"  
Bulgarian Academy of Sciences and Arts  
Bulgarian Society of Neurosonology and Cerebral Hemodynamics



SOFIA UNIVERSITY  
"ST. KLIMENT OHRIDSKI"



БАНМХ  
BULGARIAN SOCIETY  
OF NEUROSONOLOGY  
AND CEREBRAL  
HEMODYNAMICS

## Programme

## Програма

FRIDAY, 30 September 2016

**SECOND NATIONAL CONGRESS  
of the Bulgarian Society  
of Neurosonology and  
Cerebral Hemodynamics  
with International Participation**  
(Bulgarian Red Cross)

**ВТОРИ НАЦИОНАЛЕН КОНГРЕС  
на Българската асоциация  
по невросонология и мозъчна  
хемодинамика  
с международно участие**  
(Български червен кръст)

<b>Registration</b>	14.00 – 15.00	<b>Регистриране</b>
<b>General Assembly of BSNCH (for members)</b>	15.00 – 17.00	<b>Общо събрание на БАНМХ (за членове)</b>
<b>Satellite Symposium of UCB.</b> <i>Moderator: E. Titianova (Bulgaria)</i>	17.00 – 17.30	<b>Сателитен симпозиум на UCB.</b> <i>Модератор: Е. Титянова (България)</i>
<b>Vertigo and Nootropics.</b> <i>S. Andonova (Bulgaria)</i>		<b>Вертиго и ноотропни средства.</b> <i>С. Андонова (България)</i>
<b>Coffee Break</b>	17.30 – 18.00	<b>Кафе пауза</b>
<b>Opening Ceremony</b>	18.00 – 18.15	<b>Официално откриване</b>
<b>Satellite Symposium of Actavis.</b> <i>Moderator: E. Christova (Bulgaria)</i>	18.15 – 19.00	<b>Сателитен симпозиум на Actavis.</b> <i>Модератор: Е. Христова (България)</i>
<b>Folk Wisdom and Scientific Discoveries.</b> <i>E. Titianova (Bulgaria)</i>		<b>Народни мъдрости и научни открития.</b> <i>Е. Титянова (България)</i>
<b>Discussion</b>	19.00 – 19.15	<b>Дискусия</b>
<b>Welcome Dinner</b> Restaurant “Tabiet”	19.30 – 22.00	<b>Вечеря</b> Ресторант „Табиег“

SATURDAY, 1 October 2016

**Registration (Bulgarian Red Cross)** 08.00 – 18.00 **Регистриране (Български червен кръст)**

## INTERNATIONAL ROUND TABLE

## МЕЖДУНАРОДНА КРЪГЛА МАСА

<b>Plenary Session I: Endovascular Treatment of Stroke.</b> <i>Moderators: E. Titianova (Bulgaria) K. Niederkorn (Austria)</i>	09.00 – 10.30	<b>Пленарна сесия I: Ендоваскуларно лечение на мозъчен инсулт.</b> <i>Модератори: Е. Титянова (България) К. Нидеркорн (Австрия)</i>
<b>Endovascular Therapy – Present Status.</b> <i>K. Niederkorn (Austria)</i>	09.00 – 09.20 L1	<b>Ендоваскуларно лечение на мозъчен инсулт – съвременни аспекти.</b> <i>К. Нидеркорн (Австрия)</i>

<b>Improve In-hospital Workflow for Acute Stroke Treatment.</b> <i>M. Mijajlovic (Serbia)</i>	09.20 – 09.40 L2	<b>Подобряване на вътрешболничната организация при лечение на остър мозъчен инсулт.</b> <i>М. Михайлович (Сърбия)</i>
<b>Endovascular Treatment of Stroke in Bulgaria.</b> <i>I. Petrov (Bulgaria)</i>	09.40 – 10.00 L3	<b>Ендоваскуларно лечение на мозъчен инсулт в България.</b> <i>И. Петров (България)</i>
<b>Registry of Stroke Patients in Bulgaria – Comparative Analysis from the Database.</b> <i>S. Andonova (Bulgaria)</i>	10.00 – 10.20 L4	<b>Регистър на болните с мозъчен инсулт в България – сравнителен анализ от базата данни.</b> <i>С. Андонова (България)</i>
<b>Discussion</b>	10.20 – 10.30	<b>Дискусия</b>
<b>Coffee Break</b>	10.30 – 11.00	<b>Кафе пауза</b>
<b>Plenary Session II: Advances in Treatment of Cerebrovascular Diseases.</b> <i>Moderators: M. Mijajlovic (Serbia) S. Andonova (Bulgaria)</i>	11.00 – 12.30	<b>Пленарна сесия II: Новости в лечението на мозъчносъдовите заболявания.</b> <i>Модератори: М. Михайлович (Сърбия) С. Андонова (България)</i>
<b>The Importance and Mangement of TIAs.</b> <i>V. Demarin (Croatia)</i>	11.00 – 11.20 L5	<b>Значимост и управление на ТИА.</b> <i>В. Демарин (Хърватия)</i>
<b>Recommendations for Treatment of Intracerebral Hemorrhage.</b> <i>M. Mijajlovic (Serbia)</i>	11.20 – 11.40 L6	<b>Препоръки при лечение на интрацеребрална хеморагия.</b> <i>М. Михайлович (Сърбия)</i>
<b>Extra- and Intravascular Stenting and Treatment of AVMs.</b> <i>K. Niederkorn (Austria)</i>	11.40 – 12.00 L7	<b>Екстра- и интраваскуларно стентирание и лечение на АВ-малформации.</b> <i>К. Нидеркорн (Австрия)</i>
<b>Neuro-Ophthalmic Symptoms in Carotid Pathology.</b> <i>S. Cherninkova (Bulgaria)</i>	12.00 – 12.20 L8	<b>Невроофтальмологична симптоматика при каротидна патология.</b> <i>С. Чернинкова (България)</i>
<b>Discussion</b>	12.20 – 12.30	<b>Дискусия</b>
<b>Lunch</b>	12.30 – 14.00	<b>Обяд</b>
<b>Poster Sessions</b>	13.00 – 14.00	<b>Постерни сесии</b>
<b>Plenary Session III: Clinical Application of Neurosonology – New Aspects.</b> <i>Moderator: V. Demarin (Croatia)</i>	14.00 – 15.30	<b>Пленарна сесия III: Клинично приложение на невросонологията – нови аспекти.</b> <i>Модератор: В. Демарин (Хърватия)</i>
<b>Ultrasound Techniques in Critically ill Patients.</b> <i>M. Mijajlovic (Serbia)</i>	14.00 – 14.30 L9	<b>Ултразвукови техники при критично болни пациенти.</b> <i>М. Михайлович (Сърбия)</i>
<b>Can Doppler be Useful in Assessing Embolic Strokes of Undetermined Source (ESUS).</b> <i>N. Bornstein (Israel)</i>	14.30 – 15.00 L10	<b>Полезна ли е Доплеровата сонография при емболичен инсулт от неясен източник (ESUS).</b> <i>Н. Борнщайн (Израел)</i>
<b>Ultrasound of Peripheral Nerves.</b> <i>S. Schreiber (Germany)</i>	15.00 – 15.30 L11	<b>Ултразвук на периферни нерви.</b> <i>С. Шрайбер (Германия)</i>
<b>Coffee Break</b>	15.30 – 16.00	<b>Кафе пауза</b>
<b>Practical Seminar. Ultrasound of Peripheral Nerves.</b> <i>S. Schreiber (Germany)</i>	16.00 – 17.30	<b>Практически семинар. Ултразвук на периферни нерви.</b> <i>С. Шрайбер (Германия)</i>

**NURSING  
TRAINING COURSE**  
(*Bulgarian Participants*)

**ОБУЧИТЕЛЕН КУРС ЗА  
МЕДИЦИНСКИ СЕСТРИ**  
(*български участници*)

**HEALTH CARE  
IN ACUTE STROKE**

**ЗДРАВНИ ГРИЖИ  
ПРИ ОСТЪР МОЗЪЧЕН ИНСУЛТ**

*Medical Faculty of  
Varna University "Prof. Dr. P. Stoyanov"*

*Медицински факултет на Варненски  
университет „Проф. д-р П. Стоянов“*

*Medical Faculty of  
Sofia University "St. Kl. Ohridski"*

*Медицински факултет на Софийски  
университет „Св. Кл. Охридски“*

*Military Medical Academy*

*Военномедицинска академия*

*Bulgarian Society of Neurosonology  
and Cerebral Hemodynamics*

*Българска асоциация по невросонология  
и мозъчна хемодинамика*



VARNA UNIVERSITY  
"PROF. DR. P. STOYANOV"



SOFIA UNIVERSITY  
"ST. KLIMENT OHRIDSKI"



MILITARY  
MEDICAL  
ACADEMY



БАНМХ  
BULGARIAN SOCIETY  
OF NEUROSONOLOGY  
AND CEREBRAL  
HEMODYNAMICS

*Moderator: S. Andonova (Bulgaria)*

*Модератор: С. Андонова (България)*

**Registration** (*Bulgarian Red Cross*) 08.00 – 16.00 **Регистриране** (*Български червен кръст*)

<b>Treatment Hospital Organization in Acute Stroke.</b> <i>R. Futchedzieva (Varna)</i>	16.00 – 16.20	<b>Организация на болничното лечение при остър мозъчен инсулт.</b> <i>Р. Фучеджиева (Варна)</i>
<b>Special Nursing in Acute Stroke Patient.</b> <i>S. Todorova (Varna)</i>	16.20 – 16.40	<b>Специфични здравни грижи при болен с остър мозъчен инсулт.</b> <i>С. Тодорова (Варна)</i>
<b>Endovascular Embolization of Cerebral Aneurysms – Role of Nurse Anesthetist.</b> <i>R. Semovska, S. Vuldjieva (Sofia)</i>	16.40 – 17.00	<b>Ендоваскуларна емболизация на мозъчни аневризми – роля на анестезиологичната сестра.</b> <i>Р. Семовска, С. Вулджиева (София)</i>
<b>Practical Seminar: Role of Nurses in Neurointensive Treatment in Cerebral Stroke.</b> <i>S. Andonova (Varna)</i>	17.00 – 17.20	<b>Практически семинар: Роля на медицинската сестра в невроинтензивното лечение при мозъчен инсулт</b> <i>С. Андонова (Варна)</i>
<b>Discussion</b>	17.20 – 17.30	<b>Дискусия</b>



БЪЛГАРСКА АСОЦИАЦИЯ  
НА ПРОФЕСИОНАЛИСТИТЕ  
ПО ЗДРАВНИ ГРИЖИ



Consensus Meeting

Консенсусна среща

**INTERDISCIPLINARY  
CONSENSUS  
FOR MECHANICAL  
THROMBECTOMY IN  
ACUTE ISCHEMIC STROKE**  
*(Bulgarian Participants)*

**ИНТЕРДИСЦИПЛИНАРЕН  
КОНСЕНСУС ЗА МЕХАНИЧНА  
ТРОМБЕКТОМИЯ  
ПРИ ОСТЪР ИСХЕМИЧЕН  
МОЗЪЧЕН ИНСУЛТ**  
*(български участници)*

At the initiative of  
*Bulgarian Society  
of Endovascular  
Therapy*

По инициатива на  
*Българското дружество  
по ендоваскуларна  
терапия*



BULGARIAN  
SOCIETY OF  
ENDOVASCULAR  
THERAPY

*Moderator: I. Petrov (Bulgaria)*

*Модератор: И. Петров (България)*

**Opening 18.00 – 18.10 Откриване**

<b>Thrombectomy in Acute Ischemic Stroke – Diagnostic and Treatment Algorithm.</b> <i>S. Andonova (Varna)</i>	18.10 – 18.40	<b>Тромбектомия при остър исхемичен мозъчен инсулт – диагностично-лечебен алгоритъм.</b> <i>С. Андонова (Варна)</i>
<b>Requirements for conducting thrombectomy in Acute Ischemic Stroke.</b> <i>I. Petrov (Sofia)</i>	18.40 – 19.10	<b>Изисквания за провеждане на тромбектомия при остър исхемичен мозъчен инсулт.</b> <i>И. Петров (София)</i>
<b>Discussion</b>	19.10 – 19.30	<b>Дискусия</b>

**Closing 19.30 – 19.40 Закриване**

<b>Gala Dinner (Hotel “Marinela”)</b> <i>Poster Awards</i>	20.00	<b>Гала вечеря (Хотел „Маринела“)</b> <i>Постерни награди</i>
---	-------	--



SUNDAY, 2 October 2016

**Satellite Symposium**

**Сателитен симпозиум**

**INNOVATIONS IN MEDICINE**

**ИНОВАЦИИ В МЕДИЦИНАТА**

*Student Workshop in Neurology*

*Студентски кръжок по неврология*

*Medical Faculty of Sofia University "St. Kl. Ohridski"*

*Медицински факултет на Софийски университет „Св. Кл. Охридски“*

*Bulgarian Academy of Sciences and Arts*

*Българска академия на науките и изкуствата*

*Bulgarian Society of Neurosonology and Cerebral Hemodynamics*

*Българска асоциация по невросонология и мозъчна хемодинамика*



SOFIA UNIVERSITY  
"ST. KLIMENT OHRIDSKI"



BANMH  
BULGARIAN SOCIETY  
OF NEUROSONOLOGY  
AND CEREBRAL  
HEMODYNAMICS

*Moderators: L. Spasov, M. Kamenova,  
E. Titianova (Bulgaria)*

*Модератори: Л. Спасов, М. Каменова,  
Е. Титянова (България)*

**Opening 10.00 – 10.10 Откриване**

<b>Mirror Neurons.</b> <i>M. Dimcheva, E. Titianova (Bulgaria)</i>	10.10 – 10.40 LS1	<b>Огледални неврони.</b> <i>М. Димчева, Е. Титянова (България)</i>
<b>3D Bioprinting. a New Era in Medicine.</b> <i>M. Peshevska, Ts. Dimitrova, E. Titianova (Macedonia, Bulgaria)</i>	10.40 – 11.10 LS2	<b>3-измерно биопринтиране. Нова ера в медицината.</b> <i>М. Пешевска, Цв. Димитрова, Е. Титянова (Македония, България)</i>
<b>High Intensity Focused Ultrasound in Medicine.</b> <i>P. Karazapjanov, E. Titianova (Bulgaria)</i>	11.10 – 11.40 LS3	<b>Високоинтензивен фокусиран ултразвук в медицината.</b> <i>П. Каразапрянков, Е. Титянова (България)</i>
<b>Discussion</b>	11.40 – 11.20	<b>Дискусия</b>

**Closing Ceremony 11.20 – 11.30 Официално закриване**

**TIMETABLE**

Time	FRI 30.09.2016	SAT 1.10.2016	SUN 2.10.2016	Time		
08.00–08.30	<p><b>BAHMIK</b> BULGARIAN SOCIETY OF NEUROSONOLOGY AND CEREBRAL HEMODYNAMICS <b>BSNCH</b></p> <p><b>SECOND NATIONAL CONGRESS</b> <i>with International Participation</i></p> <p>Reception desk opening for registration</p> <p>General Assembly of BSNCH (for members)</p> <p>Satellite Symposium of UCB "Vertigo and Nootropics."</p> <p>Opening Ceremony</p> <p>Satellite Symposium of Actavis "Folk Wisdom and Scientific Discoveries"</p> <p><b>Welcome Dinner</b></p>	Reception desk opening	Reception desk opening	08.00–08.30		
08.30–09.00		<p><b>INTERNATIONAL ROUND TABLE</b></p>	<p><b>Plenary Session I: ENDOVASCULAR TREATMENT OF STROKE</b></p> <p>Coffee Break</p>	08.30–09.00		
09.00–09.30			<p><b>Plenary Session II: MODERN TREATMENT OF STROKE</b></p> <p>Lunch</p> <p>Poster Sessions</p>	09.00–09.30		
09.30–10.00		<p><b>CONSISTENCY</b></p>	<p><b>INTERDISCIPLINARY CONSENSUS FOR MECHANICAL THROMBECTOMY IN ACUTE ISCHEMIC STROKE</b></p>	<p><b>Student Workshop in Neurology INNOVATIONS IN MEDICINE</b></p>	09.30–10.00	
10.00–10.30					<p><b>Plenary Session III: Non-Vascular and Emergency Ultrasound</b></p> <p>Coffee Break</p>	10.00–10.30
10.30–11.00		<p><b>Practice</b></p>	<p><b>Nursing Training Course HEALTH CARE IN ACUTE STROKE</b></p> <p>Coffee Break</p>	<p><b>Closing Ceremony</b></p>	10.30–11.00	
11.00–11.30					<p><b>8 CME</b></p> <p>BULGARIAN MEDICAL ASSOCIATION</p>	11.00–11.30
11.30–12.00						11.30–12.00
12.00–12.30					<p><b>12 CME</b></p> <p>BULGARIAN MEDICAL ASSOCIATION</p>	12.00–12.30
12.30–13.00						12.30–13.00
13.00–13.30	<p><b>12 CME</b></p> <p>BULGARIAN MEDICAL ASSOCIATION</p>				13.00–13.30	
13.30–14.00					13.30–14.00	
14.00–14.30	<p><b>12 CME</b></p> <p>BULGARIAN MEDICAL ASSOCIATION</p>				14.00–14.30	
14.30–15.00					14.30–15.00	
15.00–15.30	<p><b>12 CME</b></p> <p>BULGARIAN MEDICAL ASSOCIATION</p>				15.00–15.30	
15.30–16.00		15.30–16.00				
16.00–16.30	<p><b>12 CME</b></p> <p>BULGARIAN MEDICAL ASSOCIATION</p>	16.00–16.30				
16.30–17.00		16.30–17.00				
17.00–17.30	<p><b>12 CME</b></p> <p>BULGARIAN MEDICAL ASSOCIATION</p>	17.00–17.30				
17.30–18.00		17.30–18.00				
18.00–18.30	<p><b>12 CME</b></p> <p>BULGARIAN MEDICAL ASSOCIATION</p>	18.00–18.30				
18.30–19.00		18.30–19.00				
19.00–19.30	<p><b>12 CME</b></p> <p>BULGARIAN MEDICAL ASSOCIATION</p>	19.00–19.30				
19.30–20.00		19.30–20.00				
20.00–21.00	<p><b>12 CME</b></p> <p>BULGARIAN MEDICAL ASSOCIATION</p>	<p><b>Gala Dinner</b></p> <p>Poster Awards.</p>	20.00–21.00			
21.00–22.00		21.00–22.00				



ГЕДЕОН РИХТЕР АД

## Poster Sessions

SATURDAY, 1 October 2016 (13:00 – 14:00)

Bulgarian Red Cross

### Poster Session I. NEUROLOGICAL DISEASES

Chairpersons: I. Velcheva, Z. Stoyneva, Iv. Petrov (Bulgaria)

- P1**     **Vertebral Artery Dissection – a Clinical Case Report.**  
*K. Georgiev, R. Fuchidzhieva, S. Andonova (Bulgaria)*
- P2**     **Ischemic Stroke in a Patient with Congenital Spherocytic Anemia and Patent Foramen Ovale – a Case Report.**  
*R. Fuchidzhieva, K. Georgiev, S. Andonova, E. Kalevska (Bulgaria)*
- P3**     **Transcranial Brain Sonography Findings in Parkinson's Disease: First Results from Tuzla, Bosnia and Herzegovina.**  
*D. Smajlović, OĆ Ibrahimagić (Bosnia and Herzegovina)*
- P4**     **Study of Clinical Characteristics in Patients with Syncope.**  
*N. Chaushev, R. Kuzmanova, P. Damyanov, I. Velcheva (Bulgaria)*
- P5**     **Local Carotid Stiffness in Patients with Cerebral Infarctions.**  
*I. Velcheva, G. Tsonevska, Ts. Kmetski (Bulgaria)*
- P6**     **Cerebral Amyloid Angiopathy – Case Study.**  
*V. Simonovic (Serbia)*
- P7**     **Moya-moya Disease – Case Study.**  
*D. Petkovic (Serbia)*
- P8**     **Accuracy of Sudancupping Test for the Diagnosis of Cervical and Lumbosacral Disc Prolapse to Instrumental Investigations (Xray, CT and MRI).**  
*Waeil Hadda Mohammed Ali, Kamal Khalafalla Elbashir, Eltahir Ahmed Babikir (Sudan)*

### Poster Session II. NEUROREHABILITATION

Chairpersons: D. Lubenova, B. Stamenov, I. Takeva (Bulgaria)

- P9**     **Rehabilitation and psychological approach to patients with Cerebrovascular disease.**  
*I. Takeva, E. Anzova, T. Radeva, M. Blagoeva (Bulgaria)*
- P10**    **The Effect of Neurorehabilitation in a Patient with Stroke After Cardiac Surgery (Case Report).**  
*I. Takeva, A. Malinova (Bulgaria)*
- P11**    **Effect of Kinesitherapy on the Kinetic Parameters of Gait in Patients with Supratentorial Unilateral Stroke in Chronic Period.**  
*D. Vasileva, D. Lubenova, K. Grigorova-Petrova, A. Dimitrova, M. Nikolova (Bulgaria)*
- P12**    **The effectiveness of Bobath Concept in Stroke Rehabilitation.**  
*E. Zhelyazkova, A. Tomov (Bulgaria)*
- P13**    **Early Intensive Exercise for Postoperative Physical Therapy after Spinal Surgery.**  
*Ts. Bizheva, D. Lubenova, K. Grigorova-Petrova (Bulgaria)*

## Abstracts

### Lectures

## SECOND NATIONAL CONGRESS with International Participation of BSNCH

### L1

#### ENDOVASCULAR STROKE THERAPY – PRESENT STATUS

K. Niederkorn

*Stroke Unit and Neurosonology Lab, Department of Neurology,  
Medical University – Graz, Austria*

also delays treatment. It is necessary to improve adherence to guidelines and to treat patients sooner after arrival to hospital.

Optimum reduction in DTN time delays is not achievable by any single intervention but rather results from continuous analysis of data and improvement of the stroke process as a whole.

**Key words:** *in-hospital, workflow, acute stroke.*

### L2

#### IMPROVE IN-HOSPITAL WORKFLOW FOR ACUTE STROKE TREATMENT

M. Mijajlovic

*Neurology Clinic, Clinical Center of Serbia and School of  
Medicine University of Belgrade – Belgrade, Serbia*

In acute stroke management, time efficiency in the continuum of patient management is critical.

In stroke thrombolysis, onset to treatment time can be divided into onset-to-door and door-to-needle time (DTN). The latter can be influenced by streamlining of all parts of the in-hospital thrombolysis process and improves with center experience. The benefits of intravenous tissue plasminogen activator (tPA) in patients with acute ischemic stroke (AIS) are time dependent and guidelines recommend DTN time of 60 minutes or less. However, studies have found that only 11–30% of patients are treated within this time window, as per different stroke registries. Randomized placebo-controlled trials have shown time-dependent benefits of tPA: early treatment is associated with better outcomes. Within 90 minutes of symptom onset, the number needed to treat for 1 excellent outcome is 4.5; the number is 9 between 91 and 180 minutes and 14 between 181 and 270 minutes.

Apart from delayed patient response, prehospital and intrahospital management (“onset-to-door” and “DTN”) contribute to delays.

Thrombolysis of patients with older age and mild or severe neurological deficit is delayed. The perception that there is sufficient time before the end of the thrombolytic window

### L3

#### ENDOVASCULAR TREATMENT OF STROKE IN BULGARIA

I. Petrov

*“City Clinic”, Cardiology and angiology department – Sofia,  
Bulgaria*

### L4

#### REGISTRY OF STROKE PATIENTS IN BULGARIA – COMPARATIVE ANALYSIS FROM THE DATABASE

S. Andonova

*Medical University – Varna, Second Clinic of Neurology with  
ICU, University Hospital “St. Marina” – Varna, Bulgaria*

Over the past 30 years stroke is a leading cause of mortality and disability in Bulgaria.

In Bulgaria there is no official national register of patients with acute ischemic stroke in whom thrombolytic or endovascular treatment has been conducted. There are no national data about the effects of the treatment on the outcome of the disease and its complications. In 2015 the eight centers in Bulgaria had been included their data in SITS register for one month. We present the benchmarking data.

**Key words:** SITS register, stroke.

**L5****THE IMPORTANCE AND MANAGEMENT OF TIA-S**

V. Demarin

*International Institute for Brain Health – Zagreb, Croatia*

About 20% of ischaemic strokes are closely preceded by a TIA. The classic definition of TIA based on time duration has been largely replaced by tissue rather than time, what points out the importance of early neuroimaging evaluation.

The risk of stroke following TIA is highest in the first 48 hours. The most widely used prediction in risk assessment is the ABCD2 score, although it has been shown to have only modest predictive value. It is not accurate in predicting atrial fibrillation or large artery stenosis, what led to the introduction of ABCD3 and ABCD3-I, which are both superior in the prediction of short and long-term risk of stroke.

Carotid stenosis and intracranial stenosis are associated with recurrent stroke and that is why adding vascular imaging techniques to stroke risk evaluation provides better predictive accuracy.

Current guidelines recommend urgent management of patients with TIA, what can be done within specialized TIA clinics or even in the emergency departments, thus hospitalization is not necessary and reduction in up to 80% in hospital admission can be achieved.

Management is directed to secondary stroke prevention and such urgent approach results in the reduction of event rates from 10% to 3–4%.

**Key words:** management, risk score, TIA.

**L6****RECOMMENDATIONS FOR TREATMENT OF INTRACEREBRAL HAMORRHAGE**

M. Mijajlovic

*Neurology Clinic, Clinical Center of Serbia and School of Medicine University of Belgrade – Belgrade, Serbia*

Nontraumatic intracerebral hemorrhage (ICH) leads to a high rate of morbidity and mortality and constitutes a major public health problem worldwide, accounting for 10%–15% of all strokes each year. Well defined risk factors for ICH are age, alcohol consumption, hypertension, cerebral amyloid angiopathy, anticoagulant therapy, hemorrhagic transformation of ischemic stroke, vascular abnormalities, venous thrombosis, vasculitis, coagulopathy, and neoplasia. Although CT is the first-line diagnostic approach, MR imaging with gradient echo sequences can detect hyperacute ICH with equal sensitivity and overall accuracy. Furthermore, MR imaging is more accurate for the detection of micro-hemorrhages.

To date, no medical or surgical trials have clearly attested to the benefit of a particular therapy for ICH.

In emergency departments, treatment commonly includes airway support, blood pressure control, intracranial pressure monitoring and management, and if necessary, anticoagulation reversal.

In patients with ICH, intensive lowering of blood pressure (BP) did not result in a significant reduction of death or severe disability. An ordinal analysis of modified Rankin scores in INTERACT2 study indicated improved functional outcomes with intensive lowering of BP. After the acute ICH, BP should be well controlled, particularly for patients with typical hypertensive ICH location.

Patients with a severe coagulation factor deficiency or severe thrombocytopenia should receive appropriate factor replacement therapy or platelets, respectively. Patients with ICH whose INR is elevated due to oral anticoagulant therapy should have their warfarin withheld, receive therapy to replace vitamin K-dependent factors and correct the INR, and receive intravenous vitamin K.

Recombinant factor VIIa is not recommended in unselected patients.

For most patients with ICH, the usefulness of surgery is uncertain. Specific exceptions to this recommendation include patients with 1) cerebellar hemorrhage who are deteriorating neurologically or who have brainstem compression and/or hydrocephalus from ventricular obstruction and 2) patients presenting with lobar clots >30 mL and within 1 cm of the surface.

The STICH II study results confirm that early surgery does not increase the rate of death or disability at 6 months and might have a small but clinically relevant survival advantage for patients with spontaneous superficial ICH without intraventricular hemorrhage.

Other either stereotactic or endoscopic procedures with or without thrombolytic usage is uncertain and is considered investigational.

Further multidisciplinary and multicenter studies are required to establish even more clear guidelines on the best management of ICH.

**Key words:** intracerebral hemorrhage, treatment.

**L7****EXTRA- AND INTRAVASCULAR STENTING AND TREATMENT OF AVMS**

K. Niederkorn

*Stroke Unit and Neurosonology Lab, Department of Neurology, Medical University – Graz, Austria***L8****NEURO-OPHTHALMIC SYMPTOMS IN CAROTID PATHOLOGY**

S. Cherninkova

*Neurology Clinic, “Alexandrovska” Hospital – Sofia, Bulgaria*

## L9

### ULTRASOUND TECHNIQUES IN CRITICALLY ILL PATIENTS

M. Mijajlovic

*Neurology Clinic, Clinical Center of Serbia and School of Medicine University of Belgrade – Belgrade, Serbia*

Transcranial Doppler (TCD) is a relatively new, non-invasive tool, allowing for bedside monitoring to determine flow velocities indicative of changes in vascular caliber. It has been frequently employed for the clinical evaluation of cerebral vasospasm following subarachnoid hemorrhage (SAH). To a lesser degree, TCD has also been used to evaluate cerebral autoregulatory capacity, monitor cerebral circulation during cardiopulmonary bypass and carotid endarterectomy, to diagnose brain death and for monitoring of cerebral hemodynamics in neurotrauma. TCD is a suitable bedside method for daily assessment of the changes of intracranial pressure (ICP) by continuous monitoring of the changes of blood flow velocities and pulsatility index (PI), reflecting decreases in cerebral perfusion pressure due to increases in ICP. Growing body of literature demonstrates the usefulness of transbulbar B-mode sonography of the optic nerve for detecting increased ICP in patients requiring neurocritical care. TCD findings compatible with the diagnosis of brain death include systolic spikes without diastolic flow or with diastolic reversed flow, and no demonstrable flow in a patient in who flow had been clearly documented on a previous examination. Assessment of cerebral autoregulation using TCD blood flow velocity has been previously validated to be predictive of outcome following traumatic brain injury. The commonly used bedside methods of determining the status of autoregulation include the transient hyperemic response test, the leg-cuff deflation test and reaction to spontaneous blood pressure fluctuations. TCD PI has emerged as a surrogate marker for ICP. The measurement of PI is also an useful adjunct to guide the use of hyperosmolar therapy in various conditions with intracranial hypertension.

However, some other important, confirmed utilities of TCD in neurocritical care are overlooked, including spontaneous emboli detection, right-to-left shunt identification, early diagnosis and treatment of acute stroke, and early prognosis after recovery of cardiac arrest.

**Key words:** *critically ill patients, ultrasound.*

## L10

### CAN DOPPLER BE USEFUL IN ASSESSING EMBOLIC STROKES OF UNDETERMINED SOURCE (ESUS)

N. Bornstein

*Sackler Faculty of Medicine, Tel-Aviv University – Tel-Aviv, Israel*

## L11

### ULTRASOUND OF PERIPHERAL NERVES

S. Schreiber

*ASKLEPIOS Fachkliniken Brandenburg GmbH – Brandenburg, Germany*

Although the first reports of B-mode ultrasound of peripheral nerves go back to the 1980ies, only in recent years the technique has gained more and more importance in peripheral nerve disease. This was caused by dramatic improvements in image quality which now allows to access nerve structures even if they have a diameter of only 1–2mm. Subsequently the first applications were within the field of nerve compression syndromes, e.g. at the carpal tunnel or the cubital tunnel where affected nerves demonstrate circumscribed swellings. Similarly, traumatic nerve lesions as well as tumours or other structural lesions were identified. More recently, a new field of application has been opened as a number of neuropathies demonstrate specific patterns of nerve swellings – aiding the diagnostic workup in these conditions.

The presentation addresses in its first part the technical backgrounds of hardware, software and study techniques. This is in the second part followed by an overview of standard applications in compression, trauma and tumor conditions. The third part explains the recent extensions in clinical application as well as some of the new upcoming technical developments in the field.

**Key words:** *peripheral nerves, ultrasound.*

# Satellite Symposium

## INNOVATIONS IN MEDICINE

### LS1

#### MIRROR NEURONS

M. Dimcheva<sup>1</sup>, E. Titianova<sup>1,2,3</sup>

<sup>1</sup>Faculty of Medicine, Sofia University "St. Kliment Ohridski",  
<sup>2</sup>Military Medical Academy – Sofia, <sup>3</sup>Bulgarian Academy of Sciences and Arts – Sofia, Bulgaria

To describe mirror neurons, their discovery, investigation, present and future applications in medicine and non-medical fields.

**Material and Methods:** A review of available information (including international journals and medical literature) for mirror neurons, their nature, discovery, application and investigation is done.

**Results:** A report on this subject in comprehensible for people without medical training language is written.

**Conclusion:** Mirror neurons are not yet a completely understood field of the brain and have not revealed all their possible applications. At present our knowledge about them is minimal, but is used for in-depth study of children with autism, cerebral rehabilitation, and explanation of various higher cortical functions such as memory, learning, speech, and empathy. Some authors accept them as a new, so called "social nervous system". Further investigations are needed to elucidate their real role in human life.

**Key words:** mirror neurons.

### LS2

#### TREE-DIMENSIONAL BIOPRINTING – A NEW ERA IN MEDICINE

M. Peshevska<sup>1</sup>, Ts. Dimitrova<sup>2</sup>, E. Titianova<sup>1,2,3</sup>

<sup>1</sup>Faculty of Medicine, Sofia University "St. Kliment Ohridski",  
<sup>2</sup>Clinic of Functional Diagnostics of Nervous System, Military Medical Academy, <sup>3</sup>Bulgarian Academy of Sciences and Arts – Sofia, Bulgaria

Three-dimensional bioprinting is a new method for identical reproduction of biological tissues and organs by layering living cells. The technological process consists of three stages: (1) pre-bioprinting: includes biopsy of the desired organ or tissue, depiction by computer (CT) or magnetic resonance imaging (MRI), creation of a virtual model, selection of the cell culture, broths and selection of technology; (2) bioprinting: setting a mixture of selected cells, broths and bioink in a special printer (Inkjet, Microextrusion or Laser-assisted), incubation and conversion of the mixture into a tissue with a subsequent nano-dimensional multi-layer printing of the target CT/MRI image; (3) post-bioprinting: biological stabilization of the resulting organ or tissue. The creation of biomaterials is achieved through different approaches: biomimicry (cultivation of identical micro-cellular and extracellular structures), autonomous self-assembly (through embryonic embedded replication of the corresponding

cells, tissues and organs) and building "mini tissues" by integrating miniature structural and functional components.

Nowadays, the application of the method is mostly experimental (for testing drugs, analyzing chemical, biological and toxic agents) and clinically limited in transplantology. Skin, bone, cartilage, and other tissues, some organs (ear, trachea, heart valves, blood vessels, etc.) are successfully bioprinted. In 2015 the first human embryonic neural stem cell was printed; in 2016 GABAergic neurons and spontaneously active neural networks were reproduced. This promised to create differentiated nervous tissue. Reproduction of liver and kidney is still incomplete. Regardless of its advantages (greater resistance of the organ, no risk of rejection and no need for immunosuppressive therapy), the method is not routinely used because of its very high price and the need for highly qualified multidisciplinary team.

Future expectations are to combine three-dimensional bioprinting with mini-invasive robotic systems for surgery, and to be personalized.

**Key words:** 3D-bioprinting, medicine.

### LS3

#### HIGH INTENSITY FOCUSED ULTRASOUND IN MEDICINE

P. Karazapryanov<sup>1</sup>, E. Titianova<sup>2,3,4</sup>

<sup>1</sup>Medical University – Sofia, <sup>2</sup>Military Medical Academy – Sofia,  
<sup>3</sup>Faculty of Medicine, Sofia University "St. Kliment Ohridski",  
<sup>4</sup>Bulgarian Academy of Sciences and Arts – Sofia, Bulgaria

High intensity low-frequency focused ultrasound (HIFU) is a non-invasive therapeutic technology in medicine, which has been known since the middle of 20<sup>th</sup> century. It allows a precise focusing of the ultrasound signal in the target zone without an undesired effect on adjacent tissues, radiation or chemical load. Clinical application of the method has become possible for the last 20 years thanks to the improvement of the imaging methods in medicine. Nowadays, HIFU is approved in North America for treatment of uterine fibroids, bone metastases, ablation of prostate tissue and essential tremor. In Europe and Asia it is applied mainly in oncology (for treatment of malignant diseases of the liver, kidney, pancreas, etc.), benign tumors (breast fibroadenoma, leiomyoma, etc.), medication-resistant neurological symptoms and syndromes (essential and Parkinsonian tremor, neuropathic pain, depression, obsessive-compulsive disorders, etc.). Experimental studies suggest further potential applications of HIFU (in thrombolysis, modulation of neural activity, enhancing the permeability of blood-brain barrier, etc.), which are currently under research.

This presentation is dedicated to the fundamental principles, indications, contraindications and perspectives for HIFU application in medical therapy.

**Key words:** HIFU, medicine.

## Abstracts

### Poster Sessions

#### Poster Session I. Neurological Diseases

P1

##### VERTEBRAL ARTERY DISSECTION – A CLINICAL CASE REPORT

K. Georgiev<sup>2</sup>, R. Fuchidzhieva<sup>2</sup>, S. Andonova<sup>1,2</sup>

<sup>1</sup>Medical University Varna “Prof. Dr. Paraskev Stoyanov”,  
<sup>2</sup>ICU for Neurological Diseases UMHAT “Sveta Marina” –  
Varna, Bulgaria

The term dissection refers primarily to an elevation or separation of the intimal lining of an artery from the subjacent media and, less frequently, to separation of the media from the adventitia. Dissection is usually accompanied by hemorrhage into the arterial wall. According to the literature serious vascular injuries to the neck may be asymptomatic or masked by other life-threatening conditions. Early recognition and appropriate management of this disorder are therefore of great importance.

**Objective:** We present our own experience in one clinical case with spontaneous dissection of the left vertebral artery and basilar artery (proximal part), detected by MR angiography (MRA) of the cerebral arteries.

**Material and methods:** We present a 39 years old patient with history of abrupt neck pain and headache ten days before the hospitalization. On this occasion a massage of his neck and back was performed on the hospitalization day. A few hours after the procedure, he felt dizziness and nausea, had double vision and weakness of the left limbs. Laboratory tests show two untreated risk factors for cerebrovascular disease: hypertension and dyslipidemia. MRA was obtained.

**Results:** Angiographic examination revealed a dissection of the left vertebral artery and the proximal part of the basilar artery. An ischemic stroke in the left part of medulla oblongata and the left part of cerebellum were seen on MRI.

**Conclusion:** Dissection is one of the major causes for ischaemic stroke in young adults. Early identification and management of spontaneous dissection is important. According to our study, MRI and MRA of the vertebral arteries in an young patient without risk factors for cerebrovascular disease, with acute neurologic symptoms can be used as an accurate diagnosis and treatment.

**Key words:** dissection, vertebral artery.

P2

##### ISCHEMIC STROKE IN A PATIENT WITH CONGENITAL SPHEROCYTIC ANEMIA AND PATIENT FORAMEN OVALE – A CASE REPORT

R. Fuchidzhieva<sup>2</sup>, K. Georgiev<sup>2</sup>, S. Andonova<sup>1,2</sup>,  
E. Kalevska<sup>1,2</sup>

<sup>1</sup>Medical University Varna “Prof. Dr. Paraskev Stoyanov”,  
<sup>2</sup>ICU for Neurological Diseases UMHAT “Sveta Marina” –  
Varna, Bulgaria

Over the last decade a growing number of Bulgarians have received stroke in young adulthood (below 55 years) with men prevalence.

**Material and Methods:** We present a 23-year-old young man with congenital microspherocytosis and splenectomy, admitted at the Clinic with left-sided central severe paresis for the leg and plegiya for the arm, NIHSS – 15. During the hospitalization magnetic resonance imaging of the brain, echocardiography; and consultations with a cardiologist and a hematologist were performed.

**Results:** At the Clinic the patient presents with clinical evidence of ischemic stroke in the right middle cerebral artery, MRI shows evidence of multiple, possibly thromboembolic acute vascular events in the right middle cerebral artery area, and echocardiography: a patent foramen ovale, and right-to-left shunt, category 4. During the hospital stay a recovery of the motor deficit with a residual left-sided latent hemiparesis is seen.

**Conclusion:** This clinical case demonstrates the need to conduct more precise studies in young patients with acute stroke with respect to the disease pathogenesis.

**Key words:** ischemic stroke, young age, pathogenesis.



## P3

### TRANSCRANIAL BRAIN SONOGRAPHY FINDINGS IN PARKINSON'S DISEASE: FIRST RESULTS FROM TUZLA, BOSNIA AND HERZEGOVINA

D. Smajlović, OĆ Ibrahimagić

*Department of Neurology, University Clinical Center Tuzla,  
Medical Faculty, University of Tuzla – Tuzla, Bosnia and  
Herzegovina*

Transcranial sonography (TCS) is a relatively new ultrasound modality which could display echogenicity of human brain tissue through the intact skull. We studied different ultrasound markers by TCS in individuals with Parkinson's disease (PD).

**Patients and Methods:** We performed TCS in 44 patients with PD and 22 patients with other parkinsonian disorders. Echogenic size of substantia nigra (SN) and lenticular nuclei (LN), as well as the width of the third ventricle and the frontal horns of the lateral ventricle were measured. We also analyzed the echogenicity of the brainstem raphe (BR).

**Results:** Unilateral hyperechogenic SN was observed in 31 (70%) patients with PD and only in 2 patients (9%) with other parkinsonian disorders ( $p < 0.0001$ ). Hyperechogenicity of LN was not observed in patients with PD; however, it was present in 7 (32%) patients with other parkinsonian disorders ( $p = 0.0002$ ). The diameter of the third ventricle, right and left frontal horns of the lateral ventricle were significantly wider in patients with other parkinsonian disorders compared to patients with PD ( $p < 0.005$ ). There was no difference in the presence of hypoechogenic or interrupted BR in patients with PD and patients with other parkinsonian disorders (39% vs. 27%,  $p = 0.4$ ).

**Conclusion:** TCS is a promising diagnostic technique and can be very helpful in differentiating idiopathic Parkinson's disease from other parkinsonian disorders.

**Key words:** Parkinson's disease, transcranial sonography.

## P4

### STUDY OF CLINICAL CHARACTERISTICS IN PATIENTS WITH SYNCOPE

N. Chaushev<sup>1</sup>, R. Kuzmanova<sup>1</sup>, P. Damyanov<sup>1</sup>,  
I. Velcheva<sup>2</sup>

<sup>1</sup>*Clinic for Paroxysmal Disorders, University Hospital of Neurology and Psychiatry "St. Naum" – Sofia, Bulgaria*

<sup>2</sup>*Clinic of Neurological Disorders, "Uni Hospital" – Panaguriste, Bulgaria*

Syncope is the most common non-epileptic seizure. The vasovagal syncope, associated with impaired autonomic regulation predominates among them. The causes of syncope are various; the frequency and provocative factors of presyncopal symptoms seem to be not enough studied.

**Objective:** To summarize the clinical and demographic parameters of patients with syncope, hospitalized in the "Clinic for Paroxysmal Disorders" of the University Hospital "St. Naum" for an one-year period.

**Material and Methods:** Fifty three patients, 30 women and 23 men, mean age 33.5 (18-56) years were studied. The database of the hospital electronic archive for 2015 was used. The data were processed in Excel.

**Results:** The most common presyncopal symptoms were weakness (26.4%) and numbness of extremities (15.1%), lightheadedness (24.5%), dizziness (17.0%), and sweating (13.2%). Provocative factors as abrupt standing (13.2%), fever (11.3%), physical or mental fatigue (5.7%) predominated. The patients with syncope had accompanying panic, anxiety or somatoform disorders (13.2%). Although the majority of the performed EEGs were normal, in 39.6% of the patients with syncope mild diffuse nonspecific changes were observed. The secondary analysis of data showed that the incidence of situational syncope was nearly 40%, 13.2% being orthostatic.

**Discussion:** The importance of the syncope provocative factors for its better diagnosis and prevention is discussed.

**Key words:** provocative factors, syncope.

## P5

### LOCAL CAROTID STIFFNESS IN PATIENTS WITH CEREBRAL INFARCTIONS

I. Velcheva, G. Tsonevska, Ts. Kmetski

*Clinic of Neurological Disorders, "Uni Hospital" – Panaguriste, Bulgaria*

Carotid stiffness is an important factor in the pathogenesis of cerebrovascular diseases. It is associated with higher risk for microvascular changes and cognitive disturbances.

**Objective:** To evaluate the local arterial stiffness of the common carotid artery in patients with cerebral infarctions.

**Material and Methods:** Fifteen patients with cerebral infarctions aged 63 to 84 years were examined. The ischemic lesions were confirmed with CT or MRI.

By using duplex scanning of the common carotid artery the velocity parameters and the vessel diameters were registered. A real-time automatic measurement of the intima-media complex, the parameters of local arterial stiffness (distensibility and compliance coefficients, alpha and beta stiffness, pulse wave velocity) and local pressure were measured (MyLab-Seven, Esaote, Italy). The results were compared with an age-matched control group of 10 subjects. The reproducibility of the measurements was estimated.

**Results:** The results revealed a tendency to decreased distensibility and increased indices of stiffness in the patients with cerebral infarctions. In these patients the neuroimaging techniques showed lacunar infarctions.

**Conclusion:** The importance of the increased carotid stiffness for elucidating the pathogenesis and prognosis in cerebral infarctions was discussed.

**Key words:** carotid stiffness, cerebral infarctions.

P6

### CEREBRAL AMYLOID ANGIOPATHY – CASE STUDY

V. Simonovic

General Hospital Leskovac – Leskovac, Serbia

**Objective:** To describe a case with cerebral amyloid angiopathy (CAA) as a progressive neurological disorder with abnormal protein amyloid accumulation on the walls of cerebral arteries.

**Material and Methods:** We present a 65 years old female patient, complaining of fear, forgetfulness, especially for recent events, numbness in hands and feet, and dizziness.

**Results:** Head examination showed a hematoma in the left temporal region. The patient had a tension-type headache and recurrent focal and generalized epileptic seizures. One year later, multiple supratentorial lobar hemorrhages and signs of small vessel disease of the brain, lacunar strokes and subcortical ischemic leukoencephalopathy are observed. Subcortical type dementia with signs of vascular depression and patient's highly disturbed functionality are established.

**Conclusion:** This case emphasizes that ischemic and hemorrhagic manifestations of cerebrovascular diseases often coexist, and if the neuroimaging methods dominantly show hemorrhagic lesions, in elderly, CAA should be suspected, considering that early diagnosis may have important prognostic and therapeutic implications.

**Key words:** cerebral amyloid angiopathy, dementia, prognosis.

P7

### MOYA-MOYA DISEASE – CASE STUDY

D. Petkovic

General Hospital Sremska Mitrovica – Sremska Mitrovica, Serbia

**Objective:** To describe a patient with Moyamoya disease as a progressive, occlusive disease of the cerebral vessels with particular involvement of the circle of Willis and its feeding arteries.

**Case Report:** We present a 35 years old right-handed housewife. Her main complaints were long lasting diffuse (mainly occipital) headache, vomiting, nausea, numbness and weakness in the extremities, predominantly, hands.

Neurological examination found discrete weakness of the right extremities. Left basal ganglia ischemia was seen on CT scan. Colored duplex sonography showed symmetrical narrowing of the internal carotid artery (ICA) with diameter

of less than 2 mm, transcranial Doppler sonography revealed subtotal stenosis of ICA from the starting point to the development of collateral circulation. Neurosonological diagnosis was confirmed by the finding of MR imaging and digital subtraction angiography.

**Key words:** Moya-moya disease, neuroimaging, stroke.

P8

### ACCURACY OF SUDANCUPPING TEST FOR THE DIAGNOSIS OF CERVICAL AND LUMBSACRAL DISC PROLAPSE TO INSTRUMENTAL INVESTIGATIONS (XRAY, CT AND MRI)

Waeil Hadda Mohammed Ali,

Kamal Khalafalla Elbashir, Eltahir Ahmed Babikir

University of Alzaim Alazhary, Faculty of Medical Technical Sciences – Sudan

Diagnosis of lumbosacral disk prolapse is based on the clinical examination, but must be confirmed by radiological tests such as X-ray, computed tomography (CT) and magnetic resonance imaging (MRI). These tests are usually expensive and not available everywhere. This study shows the use of a dry cupping technique for diagnostic purposes for the first time in the world. It is a newly registered test called Sudan-cupping test. We apply the cups in certain areas over the human body (neck, back), and detect their effect over the patients complains (neck and lower back pain, sciatica, numbness, etc.). The test is positive if complains decrease or disappear when we apply the cups in that area. We then send the cupping-positive patients for instrumental examinations, mainly MRI. On MRI we detect the accuracy of this test for the diagnosis of cervical and lumbosacral disc prolapse.

**Material and Methods:** This is a cross sectional, descriptive center based study. Between 2008 and 2012, 2000 patients with age range 18–74 years (301 males and 199 females) were enrolled in the study.

**Results:** The study showed that 93.5% of the tested patients with positive cupping test had positive MRI reports (presenting a prolapsed disk), 4.9% of patients had negative cupping test and positive MRI reports, and 1.6% of patients had positive cupping test and negative MRI reports.

**Conclusion:** Cupping test is accurate, cheap, simple and easy for application. The test is sensitive and applicable in areas where the use of MRI, CT or even X-ray is not available, and in poor areas where patients cannot afford to do expensive investigations.

**Key words:** disc prolapse, instrumental investigations.

## Poster Session II. Neurorehabilitation

P9

## REHABILITATION AND PSYCHOLOGICAL APPROACH TO PATIENTS WITH CEREBROVASCULAR DISEASE

I. Takeva, E. Anzova, T. Radeva, M. Blagoeva

*Department of Physical Medicine and Rehabilitation, University Hospital "Losenets" – Sofia, Bulgaria*

**Objective:** The aim is to achieve an optimal recovery of the motor function and independence in everyday life, as well as to ameliorate the dysarthria and improve the psycho-emotional state and quality of life after a stroke through an early initiated integrated approach.

**Material and Methods:** The subject under study was a man aged 66, with ischemic stroke in the left middle cerebral artery lapse 23 days. The method included rehabilitation activities, speech therapy and psychotherapy. Barthel Index tests were used for assessing the patient's independence in everyday life. The self-assessment HADS scale was used to determine his levels of depression and anxiety, while the Von Zerssen adjective mood scale was used to determine the types of conditions.

**Results:** The clinical examination of the patient establishes a right-sided hemiparesis that is more severe for the hand, and sensorimotor aphasia, depression and anxiety. After administration of the rehabilitation program, the overall assessment by Bartel changes from 50 units to 85 units. After the ten psychological sessions, the study establishes a decrease of the high levels of depression by 19% to 11% and of the levels of anxiety by 17% to 14%. The daily speech rehabilitation ameliorates the speech disturbances in breathing and speech rate.

**Conclusion:** Psychological and speech disturbances are an obstacle to recovery. The early initiated integrated approach, which is conducted individually and is specifically oriented, leads to improvements in the motor activity, speech disorders and psychological state of patients with cerebrovascular disease.

**Key words:** psychotherapy, speech therapy, stroke.

P10

## THE EFFECT OF NEUROREHABILITATION IN A PATIENT WITH STROKE AFTER CARDIAC SURGERY(CASE REPORT)

I. Takeva, A. Malinova

*Clinic of Physical and Rehabilitation Medicine, University Hospital "Losenets" – Sofia, Bulgaria*

**Objective:** To analyze the effect of the neurorehabilitation program, including the Proprioceptive Neuromuscular Fa-

cilitation (PNF) method, in a patient with stroke after cardiac surgery.

**Material and Methods:** We present a 72-year old patient with right-side haemiparesis as a result of an ischemic stroke in the left middle cerebral artery after cardiac surgery (aorto-coronary bypass and replacement of mitral valve). The patient was with an impaired myocardial function with ejection fraction (EF) <42%, as well as with a paroxysmal atrial fibrillation. His condition was evaluated with the Rankin Scale and his general functions were tested using the Test of Brunstrom. In addition, the blood pressure and heart rate were monitored. The program included the PNF method with optimum resistance, which should not cause unwanted pain and burden the cardiovascular function. This method facilitates neuromuscular response using proprioceptive incentives.

**Results:** As a result of the neurorehabilitation program the patient went from 4<sup>th</sup> to 3<sup>rd</sup> degree on the Rankin Scale. Indicators of the Test of Brunstrom also improved.

**Discussion:** After the 35-day program with the method of PNF with optimum resistance, the neurological status of the patient and his cardiac function improved.

**Key words:** neurorehabilitation, proprioceptive neuromuscular facilitation, stroke.

P11

## EFFECT OF KINESITHERAPY ON THE KINETIC PARAMETERS OF GAIT IN PATIENTS WITH SUPRATENTORIAL UNILATERAL STROKE IN CHRONIC PERIOD

D. Vasileva<sup>1</sup>, D. Lubenova<sup>2</sup>, K. Grigorova-Petrova<sup>2</sup>, A. Dimitrova<sup>2</sup>, M. Nikolova<sup>2</sup>*<sup>1</sup>Faculty of Medical Sciences, Goce Delchev University – Shtip, Macedonia, <sup>2</sup>Department "Kinesitherapy and Rehabilitation", Faculty of Kinesitherapy, Tourism and Sports Animation, National Sports Academy "Vasil Levski" – Sofia, Bulgaria*

**Objective:** The aim of the study is to trace the effects of specialized kinesitherapeutic methodology (SKTM) on the kinetic parameters of gait in patients with supratentorial unilateral stroke in the chronic period (SUSChP).

**Material and Methods:** The study was conducted in 67 patients with SUSChP (56 patients included in the experimental group – 32 men and 24 women, with duration of disease 7.8 ± 2.0 months, and 11 patients in the control group – 9 men and 2 women, with duration of disease 7.3 ± 1.5 months).

To evaluate the changes in the gait, cadence of 6 m and 10 m and the speed of movement, which are the most informative kinetic parameters, were followed. Patients in the experimental group were treated with a specialized 10-day kinesitherapy, which they continued to perform later as an adapted exercise program at home for a period of one month.

**Results:** After applying SKTM, the highest trend towards improvement in the kinetic parameters of gait was established after the 1st month with a level of significance during treatment  $p < 0.001$ .

**Conclusion:** The enclosed SKTM in the experimental group continued later as an adapted exercise program at home, significantly improved the kinetic parameters of gait in patients with SUSChP.

**Key words:** chronic period, gait, kinetic parameters.

## P12

### THE EFFECTIVENESS OF BOBATH CONCEPT IN STROKE REHABILITATION

E. Zhelyazkova, A. Tomov

*Clinic of Physical and Rehabilitation Medicine, Univerity Hospital "Losenets" – Sofia, Bulgaria*

In nowadays, the Bobath Concept or neurodevelopmental treatment is the most popular treatment approach used in stroke rehabilitation. Bobath analysis as a tool, can be used with every type of neuro-disability. It involves "observation, analysis, interpretation, experimentation, outcome measurement". Using Bobath Method, we try to develop new functions, new mechanisms of movement, trying to integrate the more damaged side to such a movement scheme, that can achieve maximal independence in functional performance, improvement in motor movement and self-care skills.

**Material and Methods:** This study was conducted with a 79 – years old woman with a left-sided ischemic stroke, which is in chronic stage of recovery. There were presented some tests to evaluate sensorimotor control of upper and lower limb, dexterity, mobility, activity of daily living, health-related quality of life, balance control: 1. Berg Balance Scale, 2. Motricity Index, 3. Rivermead Mobility Index, 4. Fugl – Meyer Assessment of Sensorimotor Recovery After Stroke, 5. Frenchay Arm Test, 6. Stroke Upper Limb Capacity Scale (SULCS), 7. Motor Activity Log, 8. Barthel Index, 9. Time Up and Go, 10. Dynamic Gate Index, 11. Nottingham, 12. Modified Ashworth Scale.

**Results:** According to the tests we made, it was found that our patient's level of activity is very high. She has good balance in standing position, in walking, almost no problem in gait pattern. The most important activity for our patient was to can manage with her daily activities with her right hand.

After the therapy we made, we established through the tests we made, that there was improvement in sensorimotor control of the upper limb, dexterity, mobility and activities of daily living.

**Conclusion:** According to the tests we made, it was found that our patient's level of activity is very high. She has good balance in standing position, in walking, almost no problem in gait pattern. The most important activity for our patient was to can manage with her daily activities with her right hand. After the therapy we made, we established through the tests we made, that there was improvement in sensorimotor control of the upper limb, dexterity, mobility and activities of daily living.

**Key words:** Bobath Concept, stroke rehabilitation.

## P13

### EARLY INTENSIVE EXERCISE FOR POSTOPERATIVE PHYSICAL THERAPY AFTER SPINAL SURGERY

Ts. Bizheva, D. Lubenova, K. Grigorova-Petrova

*Department of Kinesitherapy and Rehabilitation, National Sports Academy "V. Levski" – Sofia, Bulgaria*

**Objective:** To assess the effect of early physical therapy intervention after lumbar spine surgery.

**Material and Methods:** Twenty patients volunteers treated in the Department of Neurosurgery of the University Hospital Sofamed, Sofia were studied. The assessment was made on the first day after surgery and on the discharge. The time to move from lying to sitting position and the time for 6-meter walk were measured. All patients performed daily physical therapy exercises, including proprioceptive neuromuscular facilitation (PNF) to facilitate transfer from lying to sitting position, and gait training.

**Results:** The integrated programme of early physical therapy improves the outcome and leads to increase of functional activities in bed.

**Conclusion:** The conducted study shows that an in-hospital physical therapy intervention influences positively the functional activities and walking speed in patients after spinal surgery.

**Key words:** early physical therapy, spinal surgery.

## 21<sup>th</sup> Meeting of the European Society of Neurosonology and Cerebral Hemodynamics

May 13–16, 2016  
Budapest, Hungary

## 21<sup>ва</sup> среща на Европейското дружество по невросонология и мозъчна хемодинамика

13–16 май 2016 г.  
Будапеща, Унгария



*From left to right: M. Siebler, S. Karakaneva, V. Demarin, N. Bornstein, E. Titianova, E. B. Ringelstein*

*От ляво на дясно: М. Зиблер, С. Каракънева, В. Демарин, Н. Борнщайн, Е. Титянова, Е. Б. Рингелщайн*

From 13 to 16 May 2016 the 21<sup>th</sup> Meeting of the European Society of Neurosonology and Cerebral Hemodynamics (ESNCH) took place in Budapest (Hungary). The forum was opened by the President of the European Society Prof. Natan Bornstein. It was attended by over 200 neurosonologists from Europe, Asia, USA and others, including representatives of the Bulgarian Association of Neurosonology and Cerebral Hemodynamics.

Traditionally, a training course (for beginners and advanced), including theoretical and practical training was held on the first day. The main topics of the forum were devoted to innovations in Neurosonology: examination of peripheral nerves in combination with electromyography and evaluation of their functional and morphological changes in various diseases, use of ultrasound methods in aerospace medicine (Z. Garami) and neurogenetics (T. Rundek), etc. E. Titianova (Bulgaria) co-authored with M. Siebler (Germany) presented the possibilities of multimodal neurosonology in evaluating the muscle in norm and pathology.

От 13 до 16 май 2016 г. се проведе 21<sup>ва</sup> среща на Европейското дружество по невросонология и мозъчна хемодинамика (ESNCH) в гр. Будапеща (Унгария). Форумът бе открит от президента на дружеството проф. Natan Bornstein. В него взеха участие над 200 невросонолози от Европа, Азия, САЩ и др., включително и представители на Българската асоциация по невросонология и мозъчна хемодинамика.

По традиция в първия ден от събитието бе проведен обучителен курс (за начинаещи и напреднали), включващ теоретично и практическо обучение. Основните теми на форума бяха посветени на иновациите в областта на невросонологията – изследване на периферни нерви в комбинация с електромиография и оценка на техните функционални и морфологични промени при различни заболявания, приложение на ултразвуковите методи в космическата медицина (З. Гарамии) и неврогенетиката (Т. Рундек – САЩ) и др. Е. Титянова (България) в съавторство с М. Зиблер (Германия) представиха възможностите на мултимодалната невросонология за изследване



One of the forum highlights was the use of ultrasound methods in Neuro-ophthalmology in healthy subjects, patients with glaucoma and other diseases. The capability to visualize the pupillary light reflex with B-mode imaging (S. Schreiber) and the diagnostic role of sonography in measuring the diameter of the optic nerve/sheath complex for noninvasive determination of intracranial pressure in Neurointensive Care Unit were demonstrated.

Fifty posters in the field of vascular and non-vascular Neurosonology were presented; three of them were awarded with first prize.

The forum was accompanied by a cultural program demonstrating Hungarian traditions and folklore.

The next Congress of the ESNCH will be held from 17 to 20 May 2017 in Berlin, Germany under the chairmanship of Prof. Stefan Schreiber.

на мускули в норма и патология.

Един от акцентите на форума бе използването на ултразвуковите методи в невроофтальмологията при здрави лица, болни с глаукома и други заболявания. Демонстрирани бяха възможности за визуализиране на зеничния рефлекс с B-mode (С. Шрайбер) и диагностичната роля на сонографското измерване на диаметъра на комплекса зрителен нерв/обвивка за неинвазивно определяне на интракраниалното налягане в неврореанимацията.

По време на форума бяха представени над 50 постера в областта на съдовата и несъдовата невросонология, три от които бяха отличени с първа награда. Форумът бе съпътстван от богата културна програма, разкриваща традициите и фолклора на унгарския народ.

Следващият конгрес на ESNCH ще се проведе от 17 до 20 май 2017 г. в гр. Берлин, Германия, под председателството на проф. С. Шрайбер.

*Tsvetomila Dimitrova, MD*

*Д-р Цветомила Димитрова*



**Lilia  
Daskalova–Curzi  
MD, PhD**



**Лилия  
Даскалова–Кюрзи  
доктор**

1935 – 2016

Dr. Lilia Daskalova–Curzi was born on 1935 in Pavlikeni. Her father was professor Daskalov, scientist and innovator in the field of vine growing and wine production. She graduated from the French language school in Lovech. In 1960 she graduated from the Medical academy of Sofia. Then she became a head of the Health department at the wagon production factory in Dryanovo. In 1963 she started working as a neurologist at the hospital for people working in the transportation sector in Sofia. She also worked at the Clinics of neurology at the Institute for specialization and improvement of doctors. In 1966 she got a specialization in neurology. She had a EEG qualification.

In 1967 doctor L. Daskalova–Curzi moved to Paris, France. She got a PhD and started to do research at the National institute of health and medical research (INSERM). Her research was in the field of sleep and her supervisor was the world's famous scientist Colet Dreifus–Brisak from the University hospital Cochin in Paris.

At the Port-Royal Hospital in Paris, under the supervision of professor A. Minkovski, doctor L. Daskalova–Curzi studied EEG for premature, mature neonates as well as neonates at risk. Her research helps assess the impact of hemodynamic changes associated with rhythm and respiratory failure in newborns, on the bioelectric activity of the brain. With her research she proves the importance of the polysomnographic methodology as an objective method for classifying respiratory disorders during sleep as well as differentiation of central and obstructive apnea. Nowadays, polysomnography is a routine method in the intensive treatment of children with

Д-р Лилия Даскалова–Кюрзи е родена в град Павликени през 1935 г. Неин баща е проф. Даскалов, учен и изобретател в областта на лозарството и винопроизводство. Тя завършва Френска езикова гимназия в гр. Ловеч. През 1960 г. се дипломира като лекар в Медицинска академия – София, след което завежда здравната служба на Вагоностроителния завод в Дряново. От 1963 г. работи като невролог в Транспортна болница – София и в клиниката по неврология, ИСУЛ – София. Придобива специалност по неврология през 1966 г. Има допълнителна квалификация по електроенцефалография.

От 1967 г. живее в Париж, Франция. Придобива научната степен „доктор“ и започва изследователска работа в Националния институт за здраве и медицински изследвания (INSERM). Научната ѝ дейност е в областта на медицината на съня, а неин ръководител е световно известният учен д-р Колет Дрейфус–Бризак в университетската болница Кошен, Париж.

Под ръководството на проф. Минковски в болница „Порт-Роял“, Париж, тя изучава електроенцефалографските и полисомнографските записи при недоносени, доносни деца и новородени в риск. Нейните проучвания допринасят за оценка на влиянието на хемодинамичните промени, асоциирани с ритъмните и дихателни нарушения при новородени, върху биоелектричната активност на мозъка. Със своята дейност тя доказва значението на полисомнографската методика като обективен метод за типизиране на дихателните нарушения в хода на съня и разграничаването на централните от обструктивни апнеи. Днес полисомнографията

predominant neurological symptoms and chronic pulmonary pathology.

Doctor Lilia Daskalova-Curzi is famous around the world for her contribution to the field of functional diagnosis of the central nervous system. Her works are widely cited. She was a lecturer in Japan, USA, Brazil, Argentina, Chile as well as several European countries.

The life and work of doctor Lilia Daskalova-Curzi leave permanent traces in the medical science and practice.

Rest in peace.

е рутинен метод в интензивното лечение на деца с доминираща неврологична симптоматика и хронична белодробна патология.

Д-р Лилия Даскалова-Кюрзи се ползва с международен авторитет в областта на функционалната диагностика на централната нервна система. Нейните трудове са широко цитирани. Тя е била лектор в Япония, САЩ, Бразилия, Аржентина, Чили и редици европейски държави.

Животът и делото на д-р Лилия Даскалова-Кюрзи оставят трайни следи в медицинската наука и практика.

Поклон пред светлата ѝ памет.

*From the Editorial Board*

*От Редакционната колегия*





**Prof.  
Nikola Karakanev  
MD, PhD, DSc**



**Проф.  
Никола Каракънев  
дм, дмн**

1928 – 2011

Five years passed since the death of Prof. Dr. Nikola Angelov Karakanev, PhD, DSc.

In space and time everyone builds his own biography by civil behavior, ideas, professional training and work. In this supreme mission the social characteristic is strictly individual.

For us Prof. Karakanev remained with his immeasurable qualities of a person with multiple interests and personal responsibility. His internal genetic charge widely drove him to evolve his energy for deep penetration in modern Bulgarian and world medicine, but never closed the door to the traditions in this area.

Prof. Karakanev started the treatment of soldiers with speech disorders, as Head of the Rehabilitation Ward at the Military Hospital in Belovo.

As a result of his scientific contributions he consistently received the following academic titles – PhD, associate professor and professor. He was Head of the Neurological Clinic at the Military Medical Academy, Sofia and Chief Neurologist of the Bulgarian Army. He had over 140 scientific works, participated in local and foreign congresses. Prof. Karakanev entered very thoroughly in investigation and treatment of cranial trauma.

Prof. Karakanev was repeatedly elected in councils of scientific organizations, medical committees and editorial boards. He was awarded the “Kiril and Metodi” and “Military Valor and Merit” medals. The City Council of Bratcigovo declared him an “Honorary Citizen”.

*From the Editorial Board*

Навършиха се 5 години от смъртта на проф. д-р Никола Ангелов Каракънев, дм, дмн.

В пространството и във времето всеки човек изгражда собствената си биография чрез гражданското си поведение, чрез идеите, които изповядва, чрез професионалната си подготовка и работа. В тази върховна мисия социалната характеристика е строго индивидуална.

За нас проф. Каракънев остана с неизмеримите си качества на човек с многостранни интереси и лична отговорност. Неговият вътрешен генетичен заряд широко го тласкаше да еволюира енергийния си поток за дълбоко навлизане в съвременната българска и световна медицина, но никога не затваряше врата към традициите в тази област.

Като началник на Рехабилитационното отделение към Военна болница в гр. Белово той слага началото на лечение на военнослужещите, страдащи от говорни смущения.

Проф. Каракънев е кандидат на науките и доктор на медицинските науки. Завършва трудовата си кариера като професор по неврология, началник на Неврологичната клиника към ВМА – София и Главен невролог на Българската армия. Има над 140 научни труда у нас и в чужбина с приоритет в изучаването и лечението на черепно-мозъчните травми.

Проф. Каракънев многократно е избран в ръководствата на научно-изследователски организации, на медицинската комисия, на редакторски съвети. Награждаван е с орден „Кирил и Методий“, с орден „Военна доблест и заслуги“. Общинският съвет на гр. Брацигово го обяви за „Почетен гражданин“ на града.

*От редакционната колегия*

## Instructions for authors

“Neurosonology and Cerebral Hemodynamics” is the official Journal of the Bulgarian Society of Neurosonology and Cerebral Hemodynamics. The journal publishes original papers on ultrasound diagnostics in neurology, neonatology and angiology, as well as articles on the cerebral hemodynamics and related problems. It contains the following categories:

- editorials, assigned by the Editorial Board.
- original papers – up to 6–8 pages, including tables, figures and references.
- short reports – up to 4 pages.
- review articles – up to 10 pages, including references.
- information for different scientific forums.
- new books reviews.
- who is who – presentation of outstanding scientists and organizations.

The papers (with exception of editorial) should be written in Bulgarian and English for Bulgarian authors, or English for authors from other countries. They should be submitted by e-mail or on electronic carrier sent to the following address:

*Acad. Prof. Ekaterina Titianova, MD, PhD, DSc  
Clinic of Functional Diagnostics of Nervous System  
Military Medical Academy, 3, “St. Georgi Sofiiski” Blvd.  
1606 Sofia, Bulgaria, e-mail: titianova@yahoo.com*

The papers should contain a cover letter, title page, abstract, key words, original report, references.

1. Cover letter – includes the affiliation and contact information for the corresponding author. All authors declare in writing that they agree with the text.

2. Title page – consists of full title (followed by a short title in Bulgarian and English), names and initials of the authors, their academic degrees, institution of work (institution, city, country). It should contain also the name, address, phone number and e-mail address of the corresponding author.

3. Abstract – written in Bulgarian and English, containing up to 500 words, followed by up to 5 key words, arranged alphabetically.

4. The original papers and short scientific reports include introduction, objective, material and methods, results, discussion.

4.1. Measurements – should be in international units, using a decimal point.

4.2. Tables and the text of illustrations – should be presented on a separate sheet of paper, numbered, with a short explanation.

4.3. Illustrations – must be submitted separately in one of the following formats: tiff, jpeg, bmp psd, eps, ai.

5. References – presented on a separate sheet of paper, with authors' names arranged in alphabetical order, full titles, abbreviations and journals' names mentioned as in Index Medicus. The authors are cited in the text by their number from the reference list.

### Examples:

[1] Aaslid R, Huber P, Nornes H. Evaluation of cerebrovascular spasm with transcranial Doppler ultrasound. *J Neurosurg* **60**, 1984:37-41.

[2] Ringelstein E, Otis S. Physiological testing of vasomotor reserve. In: Newell D, Aaslid R (eds). *Transcranial Doppler*. Raven Press. New York, 1992, 83-99.

**General conditions.** All manuscripts are subject to peer review. Submission of an article for publication implies transfer of the copyright from the author to the publisher upon acceptance. Accepted papers become the property of Journal of Neurosonology and Cerebral Hemodynamics and may not be reproduced in whole or in part without the written consent of the Publisher. It is the author's responsibility to obtain permission to reproduce illustrations, tables, etc. from other publications.

**Conflicts of Interest.** Authors are required to disclose any sponsorship or funding arrangements relating to their research. Conflict of interest statements will be published at the end of the article.

**Ethics.** Authors should state that subjects have given their informed consent and that the study protocol has been approved by the institute's committee on human research.

**Proofs.** Proofs are sent to the corresponding author and should be returned with the least possible delay.

**Reprints.** Order forms and a price list for reprints are sent with the proofs. Orders submitted after the issue is printed are subject to higher prices.

### For more information:

R. Dimova, MD, e-mail: rddimova@abv.bg  
The Journal is available online on [www.neurosonology-bg.com](http://www.neurosonology-bg.com)

## Указания към авторите

Списание “Невросонология и мозъчна хемодинамика” е официален орган на Българската асоциация по невросонология и мозъчна хемодинамика. То публикува оригинални статии в областта на ултразвуковата диагностика в неврологията, неонатологията и ангиологията, както и актуални проучвания върху мозъчната хемодинамика и други свързани проблематики. Списанието съдържа следните рубрики:

- редакционна статия, възложена от редколегиата.
- оригинални статии – до 6–8 страници, включително таблици, фигури, книгопис.
- кратки научни съобщения – до 4 страници.
- обзорни статии – до 10 страници, включително книгопис.
- информации за научни форуми.
- рецензии на нови книги.
- кой кой е – представяне на изтъкнати учени и организации.

Статиите (с изключение на редакторските) от български автори трябва да бъдат написани на български и английски език. Те се адресират до главния редактор и се изпращат по e-mail или на електронен носител на адрес:

*Акад. проф. Екатерина Титанова, дмн  
Клиника „Функционална диагностика на нервната система“  
Военномедицинска академия, бул. „Св. Георги Софийски“ 3  
1606 София, България, e-mail: titianova@yahoo.com*

Статиите трябва да съдържат: придружаващо писмо, заглавна страница, резюме, ключови думи, експозе и книгопис.

1. Придружаващо писмо – всички автори декларират писмено, че са съгласни с текста, предложен за публикуване.

2. Заглавна страница – съдържа пълно заглавие, имена и инициали на авторите, академични степени, месторабота (институция, град, държава). Отбелязва се името и точен адрес, телефон и e-mail на автора, отговарящ за кореспонденцията. Посочва се съкратено заглавие на български и английски език.

3. Резюме – на български и английски език, не повече от 500 думи, последвано от максимум 5 ключови думи, подредени по азбучен ред.

4. Експозе – оригиналните статии и кратките научни съобщения съдържат увод, цели, контингент и методи, резултати, обсъждане.

4.1. Измерителни единици – обозначават се по SI системата, десетичният знак се обозначава с точка.

4.2. Таблици и текст към илюстрациите – представят се на отделен лист, номерирани и с кратък обяснителен текст.

4.3. Илюстрации – подават се отделно в един от следните файлови формати: tiff, jpeg, bmp psd, eps, ai.

5. Книгопис – авторите се подреждат по азбучен ред, заглавията се посочват изцяло, съкращенията и имената на списанията се представят както в Index Medicus. Цитираните автори се отбелязват с поредния им номер от книгописа.

### Примери:

[1] Aaslid R, Huber P, Nornes H. Evaluation of cerebrovascular spasm with transcranial Doppler ultrasound. *J Neurosurg* **60**, 1984:37-41.

[2] Ringelstein E, Otis S. Physiological testing of vasomotor reserve. In: Newell D, Aaslid R (eds). *Transcranial Doppler*. Raven Press. New York, 1992, 83-99.

**Общи условия.** Всички ръкописи подлежат на рецензиране. Изпращането на ръкопис за публикуване означава прехвърляне на авторското право от автора към издателя. Приетите публикации стават собственост на списанието „Невросонология и мозъчна хемодинамика“ и не могат да се препубликуват изцяло или частично без писменото съгласие на издателя. Отговорност на автора е да получи разрешение за възпроизвеждане на илюстрации, таблици и т.н. от други публикации.

**Конфликт на интереси.** Авторите са задължени да оповестят всяко спонсорство или финансови договорености, свързани с тяхната разработка. Декларирането на конфликт на интереси се отразява в края на публикацията.

**Етични норми.** Авторите задължително посочват, че участниците в проучването са дали информирано съгласие, а изследователският протокол е одобрен от локалната етична комисия.

**Коректури.** Коректурите се изпращат на авторите и следва да бъдат върнати в най-кратки срокове.

**Препечатки.** Заявки и ценова листа се изпращат заедно с коректурите. Заявки, подадени след отпечатване на съответния брой, се таксуват на по-високи цени.

### За справки:

Д-р Р. Димова, e-mail: rddimova@abv.bg  
Списание е достъпно онлайн на [www.neurosonology-bg.com](http://www.neurosonology-bg.com)